

**КЛИНИЧЕСКАЯ ОЦЕНКА РЕЗУЛЬТАТОВ СОЧЕТАННОГО ПРИМЕНЕНИЯ НОВЫХ  
МЕТОДОВ ОПЕРАТИВНЫХ ВМЕШАТЕЛЬСТВ ПРИ РОДОВЫХ РАЗРЫВАХ  
ПРОМЕЖНОСТИ И ПОСЛЕРОДОВОМ АНАЛЬНОМ НЕДЕРЖАНИИ**

*Т.А. Багиев*

---

Проанализированы данные лечения пациенток с ректовагинальными свищами. Приведены результаты послеоперационной обработки ран низко-интенсивным лазерным излучением и их озонирования для профилактики гнойных осложнений и рубцовой стриктуры анального отверстия, а также комплекс мероприятий, направленных на восстановление функции сфинктера.

*Ключевые слова:* ректовагинальные свищи; низко-интенсивное лазерное излучение; озонирование раны.

**Актуальность.** Учитывая схожесть этиологических факторов и нарушение функции запирающего аппарата прямой кишки (ЗАПК) у женщин с заболеваниями промежности неопухолевой этиологии, нами рассмотрены такие заболевания, как послеродовые разрывы промежности и послеродовая недостаточность анального сфинктера. Клинические проявления при них вариабельны, от

недержания кишечного содержимого до затруднений при дефекации [1–3].

Эта проблема ранее не привлекала должного внимания исследователей, что традиционно объяснялось редкостью заболеваний. Однако в последнее десятилетие при тщательном изучении проблемы выяснилось, что эти болезни встречаются достаточно часто. Повреждения промежности

в родах, по данным разных исследователей, составляют от 7 до 74,4 % [1, 3–6].

В практике общехирургических и проктологических отделений заболевания промежности с развитием выраженных патологических изменений наблюдаются после травматических родов. По данным литературных источников [4, 6–9], такая травма происходит при несоответствии размеров плода и таза или стремительных родах в 10–30 % случаев [3, 5–7, 9, 10].

Более серьезные последствия травм промежности имеют женщины с генитальным инфантилизмом. Тяжелые последствия травм промежности в родах наблюдаются у этих женщин в 60 % случаев [6, 7, 9]. К сложным повреждениям промежности приводят и родовспомогательные операции: перинеотомия, наложение акушерских щипцов, использование вакуум-экстрактора, плодоразрушающие вмешательства [1, 2, 6, 7, 10].

В результате несостоятельности швов после зашивания разрывов промежности III степени могут формироваться ректовагинальные свищи или полные старые разрывы промежности [(1–4, 6, 8, 9)]. Частота этих осложнений, по данным [5–7, 10], различна.

Не только разрывы III степени являются причиной развития заболеваний промежности. Причиной развития ректоцеле могут стать перенесенные разрывы II степени, перинеотомии, эпизиотомии. По статистическим данным, ректоцеле имеют от 10 до 57 % перенесших травму промежности в родах [5, 10].

Если старые разрывы промежности, послеродовая недостаточность анального сфинктера и ректовагинальные свищи, являются заболеваниями женщин молодого детородного возраста, то ректоцеле – болезнь женщин второй половины жизни [2, 7–9]. Перенесенная травма промежности, без видимого повреждения родовых путей, не сразу дает клинические проявления. В молодом возрасте хорошие эластические свойства мягких тканей позволяют компенсировать нарушение мышечной основы ректовагинальной перегородки [3, 10].

Целью исследования является улучшение хирургического лечения и адекватной послеоперационной профилактики при родовых разрывах промежности и анального недержания [11–17].

**Материалы и методы.** В ННЦХ им. А.Н. Сызганова и НИИ гинекологии и акушерства с 1998 по 2011 г. на стационарном лечении под нашим наблюдением находились 423 больных в возрасте 18–71 год с заболеваниями промежности неопухолевой этиологии. При обследовании больных, кишечно-влагалищные свищи были выявлены у 81 (13,7 %) пациента, у 79 (14,4 %) – послеродовая недостаточность аналь-

ного сфинктера и у 102 (22,7 %) пациенток – ректоцеле. Ретроспективному анализу подвергнуты 110 (38,7 %) историй родов рожениц, перенесших разрывы промежности, а также проведены обследования и лечение 51 (10,5 %) женщины со свежими родовыми разрывами промежности.

Хирургические пособия, выполняемые при свежих родовых разрывах промежности III и IV степени и послеродовом анальном недержании аналогичны, поэтому в данной работе мы их рассматриваем вместе.

Наиболее простым, но достаточно эффективным пособием является сфинктеропластика. Она выполняется при дефектах анального сфинктера до 1/4 его окружности и II ст. рубцовой деформации анального канала, препятствующей герметизации. Данное пособие выполнено на основе анализа лечения 27 пациенток, 15 из которых были со II ст. свежего разрыва промежности в родах.

Сфинктеропластика производилась двумя основными способами.

1. Сначала делали дугообразный разрез кожи промежности длиной в 3 см. Далее производили выделение рубцовой ткани на всю глубину. При этом оберегали целостность стенки анального канала. Сфинктер выделяли на протяжении 1–2 см в каждую сторону. Рубец иссекали до здоровых тканей. На переднюю стенку анального канала со стороны раны накладывали гофрирующие швы. На концы сфинктера накладывали 2–3 П-образных шва (рисунок 1а). Тщательно выделяли подкожную порцию наружного сфинктера и сшивали отдельными узловыми швами. Рана принимала радиальное направление. На кожу накладывали отдельные узловые швы.

Другим способом сшивания сфинктера является его фиксация по типу “бок в бок” (рисунок 1б). Для этого концы сфинктера выделяются не менее чем на 2 см. Один из концов сфинктера держалкой отводится в сторону. Другой конец двумя отдельными швами фиксируется к основанию отведенного участка сфинктера. Затем отведенный участок сфинктера накладывается на предыдущий и подшивается. При этом способе, сшитый сфинктер не пережимается П-образными швами и потому не нарушается его кровоснабжение. Заполняется пространство после иссечения рубца, значительно увеличивается площадь соприкосновения мышечной ткани.

Более сложным пособием является сфинктеролеваторопластика. Техника операции описывается во многих руководствах. Мы внесли изменения в метод леваторопластики: после рассечения собственной фасции лонно-прямокишечной мышцы,

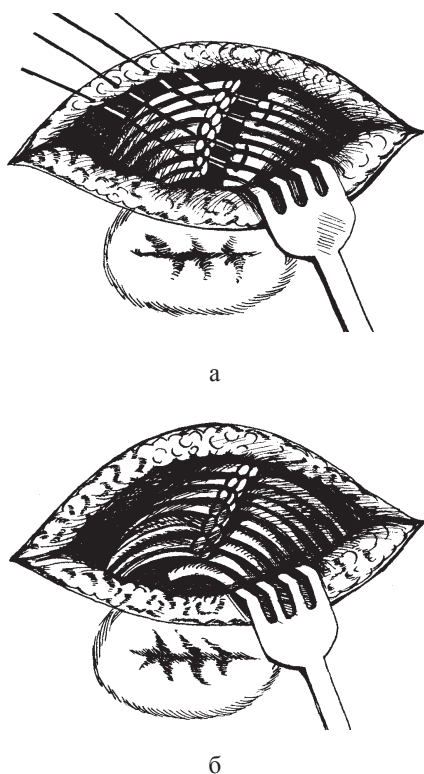


Рисунок 1 – Варианты сфинктеропластики: а – П-образный шов; б – фиксация «бок в бок»

в гофрирующий шов передней стенки прямой кишки вовлекают и вновь сформированные задние листки фасции. Это позволяет надежно укрепить первую линию швов. Второй ряд швов накладывается монофильными рассасывающимися нитями на собственно мышечную ткань. В третьем ряду сшиваются передние листки собственной фасции леваторов. Данная модификация позволяет укрепить ректовагинальную перегородку тремя линиями швов на однородные анатомические образования.

Данная операция производилась у больных II и III ст. анального недержания. У этих пациенток был дефект переднего сегмента наружного жома заднего прохода от 1/4 до 1/2 окружности. В целом у больных с острым разрывом промежности и послеродовым анальным недержанием выполнено 181 оперативное вмешательство. В двух случаях предпринималось многоэтапное хирургическое лечение, что вызвало необходимость наложения, а затем устранения колостом.

Распределение выполненных операций в группе больных с острым разрывом промежности представлено в таблице 1.

Таким образом, было оперировано 50 больных со свежим разрывом промежности в родах.

Сфинктеропластика была выполнена 12 пациентам, сфинктеролеваторопластика – 43 и модифицированный способ сфинктеролеваторопластики произведен в 9 случаях (таблица 2).

Геморроидэктомия, как первый этап медицинской реабилитации, произведена 18 больным. Сочетанные операции выполнены в 6 случаях.

**Результаты исследования.** Важнейшим звеном медицинской реабилитации больных является организация послеоперационного периода. Послеоперационный период складывается из двух этапов. На первом (10–15 дней после операции) выполняются задачи по ликвидации воспалительных явлений в послеоперационной ране, профилактике и при необходимости лечению гнойных осложнений, т. е. создания наиболее благоприятных условий для заживления послеоперационной раны. Во время второго этапа (еще 10–15 дней), до выписки больных из стационара, проводятся лечебные мероприятия способствующие максимально эффективному восстановлению функций прямой кишки.

Принципиальными моментами первого этапа являются режим, диета, коррекция общих и местных нарушений, перевязки.

Продолжительность постельного режима зависит от характера перенесенной операции. Являясь сторонниками раннего вставания больных, мы разрешаем больным ходить по палате со 2–3 дня, а больные, перенесшие пластические операции, сохраняют постельный режим 7–8 дней.

Для создания условий к заживлению раны необходима задержка стула. На фоне предоперационной подготовки первая дефекация без применения каких-либо средств, происходит не ранее, чем через 3 дня. Эти сроки удлиняются до 5–7 дней при строгом постельном режиме, диете и медикаментозной задержке стула. Для медикаментозной задержки стула применяем имодиум по 1 таблетке 2 раза в сутки.

В течение двух дней после операции назначался стол 0, затем больные получали вареное мясо, рыбу, каши, творог, картофельное пюре. На 5-й день после операции закрепляющие средства отменяются, назначается вазелиновое масло по 30 мл дважды в день в течение 3–4 дней. Первый стул осуществляется сифонной клизмой. Все клизмы в раннем послеоперационном периоде производятся только врачом. Очистительные клизмы, во избежание избыточного натуживания, применяются в течение 7–8 дней. При строгом постельном режиме использовали постоянную катетеризацию мочевого пузыря. Катетер Фаллея сохранялся в течение 3–4 дней и дважды в сутки промывался теплым фурацилином на фоне приема уросептиков.

Таблица 1 – Распределение выполненных операций при разрывах промежности в родах

Вид операции	Степень разрыва промежности				Всего
	I	II	III	IV	
Ушивание разрыва стенки влагалища и кожи промежности	15	3	-	-	18
Сфинктеропластика	-	15	-	-	15
Сфинктеролеваторопластика	-	-	24	7	31
Итого	15	18	24	7	64

Таблица 2 – Распределение выполненных операций у больных послеродовым анальным недержанием

Вид операции	Степень анального недержания			Всего
	I	II	III	
1	2	3	4	5
Сфинктеропластика:				
I модификация	1	4	-	5
II модификация	-	7	-	7
Сфинктеролеваторопластика:				
I модификация	-	8	6	14
II модификация	-	6	4	10
Геморроидэктомия	-	10	8	18
Полипэктомия	-	-	1	1
Сочетанные операции:				
Сфинктеропластика и иссечение свища	-	1	-	1
Сфинктеролеваторопластика и иссеч. анальной трещины	-	2	3	5
Наложение колостомы	-	-	1	1
Устранение колостомы	-	-	2	2
Итого	1	38	25	64

Перевязки проводились ежедневно со второго дня после операции. Во время перевязок производилось спринцевание влагалища слабым раствором марганцевокислого калия или фурацилином.

Особое внимание нами обращалось на создание оптимальных условий для заживления ран. Применение диоксидина для гидропрепаровки тканей промежности в ходе операции и использование во время и послеоперационном периоде низкоинтенсивного лазерного излучения сыграло значительную роль в профилактике гнойно-воспалительных осложнений. В мазках-отпечатках с поверхности ран обнаружено, что на 2–3 дня раньше начинали выявляться клетки ретикуло-эндотелиальной системы.

Наилучшие результаты получены при применении низкоинтенсивного лазерного излучения аппаратом “УЗОР 2мк” мощностью до 10 Вт и мазей на гидрофильной основе. Заживление протекало без видимых воспалительных изменений со стороны послеоперационной раны, с 3–4 дня началось развитие грануляционной ткани, а с 6–7 дня формировался прочный грануляционный барьер.

В случаях нагноения раны требовалось от 5 до 7 дней для ликвидации гнойно-некротиче-

ского процесса. В этот период, в зависимости от выраженности изменений, применялись повязки с гипертоническим раствором, диоксидином, протеолитическими ферментами, мазями на водорастворимой основе.

#### Выводы

1. Разработан метод хирургического лечения ректо-вагинальных свищей, осложненных анальным недержанием, предусматривающий ликвидацию патологического соустья путем перемещения передней стенки прямой кишки. Коррекция анального недержания осуществляется рассечением собственной фасции лонно-прямокишечной мышцы и ушиванием однородных тканей, отдельно заднего и переднего листков фасции и мышц.

2. Разработаны методы хирургического лечения в сочетании с консервативной терапией разрывов промежности в родах:

- при I ст. – ушивание разрыва;
- при II ст. – ушивание разрыва в сочетании с консервативным лечением (диета, ЛФК, противовоспалительная терапия);
- при III ст. – передняя сфинктеролеваторопластика в сочетании с комплексом консервативной терапии (диета, ЛФК, электростимуляция

анального сфинктера, медикаментозная терапия, низкоинтенсивное лазерное излучение раны);

- при IV ст. – передняя сфинктеропластика с перемещением поврежденной передней стенки прямой кишки в каудальном направлении в сочетании с комплексом консервативной терапии.

3. Разработанный комплекс консервативной терапии как самостоятельный метод лечения показан больным с послеродовым анальным недержанием I степени, ректоцеле I степени и свежими разрывами промежности в родах II степени. Применение комплекса консервативной терапии в качестве предоперационной подготовки за счет улучшения показателей функционального состояния запирающего аппарата и моторно-эвакуаторной деятельности прямой кишки обеспечивает эффективность оперативного вмешательства. Применение комплекса консервативной терапии в послеоперационном периоде позволяет ускорить восстановление утраченных функций.

4. Разработан комплекс профилактики гнойно-воспалительных осложнений, включающий применение гидропрепаровки тканей промежности 1%-ным раствором диоксида в ходе операции, использование в послеоперационном периоде низкоинтенсивного лазерного облучения послеоперационных ран. Данный комплекс позволяет снизить частоту гнойно-воспалительных послеоперационных осложнений в 3,5 раза, число рецидивов кишечного свища в 2,5 раза, послеоперационной недостаточности анального сфинктера в 2 раза.

#### Литература

1. Смирнов А.Б. Выбор метода лечения ректоцеле и объективная оценка послеоперационного результата / А.Б. Смирнов, М.Н. Чеканов // Пробл. колопроктол. 2006. № 19. С. 209–212.
2. Novruzov R.M. Kicik canaq utvləginin sallasmasinin bəzi aspektləri. Cərrahiyyə. 2008. 2 (14). P. 97–103.
3. Quliev Ç.D. Babasil cerrahi mualicəsinin erken nəticələri klinik qiymətləndirilməsi // Cərrahiyyə. 2008. 1(13). P. 39–42.
4. Галеев М.А. Лечение ректовагинальных свищей / М.А. Галеев, А.В. Булгаков, З.Н. Райнох и др. // Актуальные вопросы проктологии: тез. докл. зональной науч.-практ. конф. Уфа, 19–20 мая 1987 г. С. 79.
5. Олейник Н.В. Анализ причин неудовлетворительных результатов хирургического лечения ректоцеле и пути их устранения / Н.В. Олейник, В.Ф. Куликовский, Г.И. Федоров // Хирургия. 2004. № 4. С. 27–29.
6. Altman D., Mellgren A., Blomgren B. et al. Clinical and histological safety assessment of rectocele repair using collagen mesh // Acta Obstet Gynecol Scand. 2004; 83:10:995–1000.
7. Ибрагимли Ш.Ф. Диагностика и лечение хронических запоров / Ш.Ф. Ибрагимли и др. // Cərrahiyyə. 2008. № 1 (13). С. 21–30.
8. Sultanova S.H. Aralıqın köhnə III dərəcə cərrahiyəsinin diaqnostika və mualicəsi // Cərrahiyyə. 2008. № 4 (16). P. 86–89.
9. Handa V.L., Garrett E., Hendrix S. et al. Progression and remission of pelvic organ prolapse: a longitudinal study of menopausal women // Am J Obstet Gynecol. 2004. 190:1:27–32.
10. Kohli N., Miklos J.R. Dermal graft-augmented rectocele repair. Int Urogynecol // J Pelvic Floor Dysfunct. 2003; 14:2:146–149. Pfeifer J, Reisman P.
11. Кахаров А.Н. Метод хирургического лечения ректовагинальных свищей с разрывом промежности / А.Н. Кахаров, Г.Х. Шамсиев // Актуальные проблемы проктологии: тез. докл. 1-й науч.-практ. конф. проктологов Таджикистана. г. Душанбе. 22–23 апреля 1988 г. Душанбе: Ирфон, 1988. С. 120–121.
12. Мусаев Х.Н. Rektovaqinal sahasinin patolojiyasında cərrahi mualicə taktikası // Az. tibb. jurnalı. 1998. № 1. С. 84–86.
13. Кулаков В.И. Прямокишечно-влагалищные свищи и старые разрывы промежности / В.И. Кулаков, Н.Д. Селезнева, В.И. Краснополяский // Оперативная гинекология. 1998. С. 359–367.
14. Куляпин А.В. Хирургическая коррекция заболеваний в области ректовагинальной перегородки / А.В. Куляпин, В.М. Лопатин, Л.Р. Аитова // Проблемы колопроктологии. Вып. 17. М., 2000. С. 114–117.
15. Проценко В.М. Прямокишечно-влагалищные свищи: хирургическое лечение / В.М. Проценко // Актуальные вопросы проктологии: тез. докл. зональной науч.-практ. конф. г. Уфа, 19–20 мая 1987 г. Уфа, 1987. С. 93–94.
16. Смирнов В.Е. Выбор метода лечения ректовагинальных свищей у больных с недостаточностью анального сфинктера / В.Е. Смирнов, П.М. Лавришин, К.А. Муравьев и др. // Материалы юбилейной конф., посв. 90-летию со дня рождения профессора М.С. Макарова: сб. науч. тр. М., 1998. С. 335–337.
17. Титов А.Ю. Профилактика послеоперационных осложнений при лечении сложных прямокишечных и ректовагинальных свищей и сужений ПК с помощью временной колостомии / А.Ю. Титов, В.П. Макаров // Тез. докл. 2-й Всесоюзной конф. “Проблемы проктологии”. г. Ереван, 17–19 ноября 1981 г. Ереван, 1981. С. 48–49.