

ХИРУРГИЧЕСКОЕ ЛЕЧЕНИЕ НЕСТАБИЛЬНЫХ ФОРМ ОСТЕОХОНДРОЗА ПОЯСНИЧНО-КРЕСТЦОВОГО ОТДЕЛА ПОЗВОНОЧНИКА

Ж.Д. Сулайманов – канд. мед. наук, доцент

Бишкекский научно-исследовательский центр травматологии и ортопедии

Изучены результаты хирургического лечения 128 больных остеохондрозом пояснично-крестцового отдела позвоночника в БНИЦТО в период 1999–2005гг. Хороший результат отмечен по новой методике у 72 % больных, (по Чаклину 46%) удовлетворительный у 24 %, (39%) неудовлетворительный у 4% (15%).

Проблема нестабильности позвоночно-двигательного сегмента (далее ПДС) привлекает внимание многих специалистов, особенно ортопедов, невропатологов и нейрохирургов, о чем свидетельствуют многочисленные как отечественные, так и зарубежные публикации. Известно, что тактика оперативного лечения зависит от степени и вида нестабильности позвоночно-двигательного сегмента.

На сегодняшний день существуют многочисленные классификации нестабильности ПДС, но не одна из них полностью не удовлетворяет требованиям ортопедов-вертебрологов. В данной работе мы не будем останавливаться на аспектах классификации, поскольку они подробно освещены в ортопедических журналах [1–6].

До 1999 г. в клинике ортопедии КНИИКиВЛ при операциях на позвоночнике по поводу грыжи дисков использовались две основные методики: метод Чаклина и Цивьяна. При анализе применяемых оперативных методик лечения поясничного остеохондроза (Чаклин, Цивьян) нами был выявлен ряд факторов, от которых непосредственно зависят результаты лечения:

1. Фактор тотальной дискэтомии. При методике Чаклина и Цивьяна производится тотальная дискэтомия, данный фактор является одной из причин длительного нахождения пациента на постельном режиме, так как при этом происходят нарушения целостности передней продольной связки, фиброзного кольца, а это, в свою очередь, приводит к временной функциональной несостоятельности позвоночно-двигательного сегмента. Следовательно, авторы вполне обоснованно рекомендуют длительный послеоперационный постельный режим (до 2 мес).

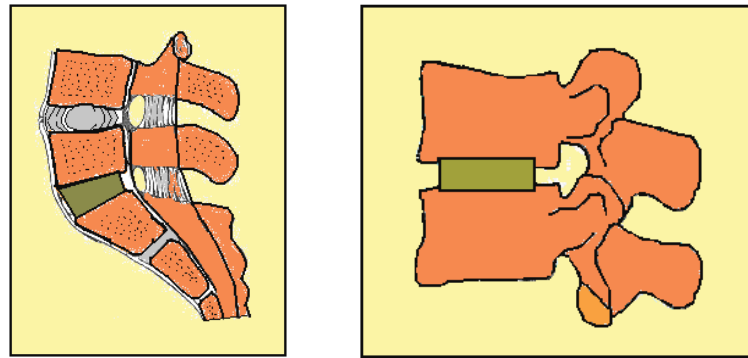
2. Фактор укладки трансплантата. Этот фактор имеет ряд негативных явлений: удлиняются сроки наступления костного блока, так как сочленяемые поверхности смежных позвонков с трансплантатом имеют слабую зону кровоснабжения из-за выраженного субхондрального склероза и малой площади соприкосновения, что является частой причиной несостоятельности спондилодеза

3. Фактор миграции трансплантата. В литературе отмечаются частые случаи миграции трансплантата при его межтеловой укладки. По нашему мнению, причинами миграции трансплантата является следующее: техническая погрешность во время операции (удаление лимбуса), малая площадь соприкосновения трансплантата с сочленяемыми поверхностями позвонков и нарушение фиксирующего свойства фиброзного кольца. Таким образом, существующие недостатки данных методик (длительный постельный режим, частые рецидивы несостоятельности спондилодеза, миграция трансплантата) явились причиной совершенствования существующих и поиском новых методов оперативного лечения нестабильных форм поясничного отдела позвоночника.

На основании изложенного выше, нами был разработан и предложен новый способ комбинированного спондилодеза (патент № 835 от 2005г.), направленный на устранения недостатков существующих методик.

Основой нового способа является методика переднего расклинивающего корпородеза по Чаклину и Цивьяну (рис. 1).

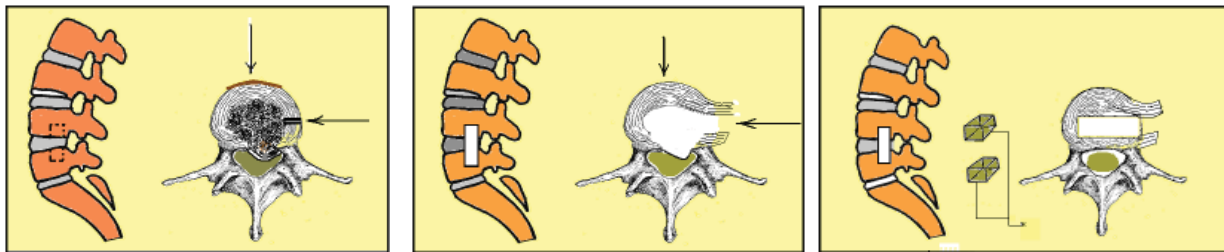
Техника операции. Разрез левосторонний внебрюшинный, модифицированный. Послойно рассекаются кожа, подкожно-жировая клетчатка,



а

б

Рис. 1. Способы лечения: а – спондилодез по Чаклину; б – спондилодез по Цивьяну.



а

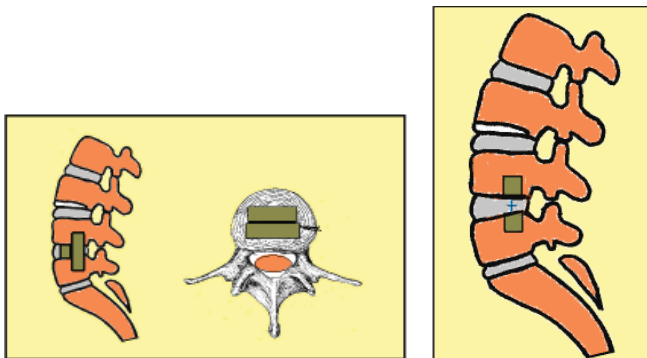
б

в

г

д

ж



з

к

л

Рис. 2. Способы лечения: а – пунктиром обозначено место предполагаемого вертикального паза; б – рассечение фиброзного кольца; в – сформированный продольный паз; г – удаление остатков пульпозного ядра и грыжи диска; д, ж – сформированный продольный паз (вид сбоку и сверху); з, к – укладка трансплантатов; л – законченный вариант: фиброзное кольцо восстановлено (вид сбоку).

наружная и внутренняя косые мышцы, поперечная мышца мобилизуются по ходу волокон. После мобилизации и лигирования сегментарных сосудов обнажается задняя боковая поверхность сочленяемых позвонков. Разрез фиброзного кольца – строго по задней боковой поверхности

и мобилизуются в виде перевернутой буквы “Н” без рассечения передней продольной связки. Удаляются остатки пульпозного ядра и замыкательные пластинки. Производится передняя декомпрессия дурального мешка (удаление грыжи диска). Затем строго по задней боковой поверх-

ности тел сочленяемых позвонков формируется паз размером 1–1,5–2 см для укладки трансплантата. Через сформированный паз производится ревизия дурального мешка. Трансплантат берется из крыла подвздошной кости соответственно по размеру паза. После чего длинный цельный трансплантат укладывается продольно, а второй – между телами позвонков. Затем зашивается фиброзное кольцо на свое место. Оставляется дренажная трубка в забрюшинном пространстве. Послойные швы – на рану. После операции больного укладывают на спину, на функциональную кровать. Со второго дня производится дыхательная и общеукрепляющая гимнастика. В течение 3–5 дней применяются антибиотики для профилактики нагноительных процессов. Постельный режим длится от 2 до 3 недель. Швы снимаются через 10–12 дней. Подъем больных осуществляется с помощью корсета, последний носили до 4–6 месяцев (рис. 2).

В ходе разработки нового способа внесли следующие изменения:

1. Доступ избирательный (место реберно-паховое) в зависимости от уровня поражения, т.е. длину разреза сократили до 6–8 см – против 25–30 см.
2. Обнажение позвонков щадящее, т.е. без расчленения мышц, путем разъединения по ходу волокон.
3. Экономная резекция диска с сохранением 2/3 части его, место тотальной дискэктомии.
4. Доступ к телу позвонка по задне-боковой поверхности, т.е. ближе к очагу поражения.
5. Улучшенный визуальный контроль элементов позвоночного канала за счет вертикального паза.
6. Передняя продольная связка не пересекается благодаря задне-боковому доступу.
7. Комбинированная укладка трансплантатов ускоряет процесс сращения сочленяемых позвонков и усиливает фиксацию.
8. Вертикальная укладка предохраняет от его миграции.

В отделениях нейроортопедии и патологии позвоночника КНИИК и ВЛ и БНИЦТО с 1999 по 2005 г. находились на обследовании и лечении 128 больных пояснично-крестцовым остеохондрозом. Кроме того, изучались истории болезни 184 больных, оперированных по методике Чаклина и Цивьяна в период с 1987 по 1998 г. Всего под наблюдением находились 312 больных.

При поражении двух уровней (L1Y-Y и LY-S1) сочетали два способа, т.е. на уровне

L1Y-Y комбинированный, а на уровне LY-S1 способ Чаклина. Это дает возможность изучить отдаленные результаты разных методик одного и того же больного в сравнительном аспекте.

Отдаленные результаты оценивали по классической трехбалльной системе:

- оценка “хорошо” – исчезновение болевого синдрома, полный регресс неврологической симптоматики, рентгенологически состоявшийся спондилодез,
- оценка “удовлетворительно” – болевой синдром при физической нагрузке, частичный регресс неврологической симптоматики, рентгенологически состоявшийся спондилодез,
- оценка “неудовлетворительно”: сохранение болевого синдрома, частичный регресс неврологической симптоматики, рентгенологически (рецидив) несостоявшийся спондилодез.

Таким образом, результаты исследований показали, что комбинированный способ сократил сроки стационарного лечения до 23 дней против 72, рецидив несостоятельности спондилодеза до 4% против 15%.

Хороший результат отмечен по новой методике у 72% больных, (по Чаклину 46%) удовлетворительный у 24%, (39%), неудовлетворительный у 4% (15%).

Выводы

1. Экономное рассечение фиброзного кольца и сохранение передней продольной связки способствует ранней активизации больных в послеоперационном периоде.

2. Заднебоковой (избирательный) подход к очагу конфликта расширяет возможности визуального контроля над элементами спинного мозга, а это предохраняет от неполной декомпрессии дурального мешка.

3. Продольная, интеркорпоральная укладка трансплантата одномоментно разгружает задние элементы позвоночного канала, восстанавливает часть утраченной функции фиброзного кольца, в связи с чем нет необходимости в длительном “лягушачьем” положении в послеоперационном периоде.

4. Интеркорпорально уложенный трансплантат, находясь в глубине тела позвонка, соприкасаясь хорошо васкуляризованной костной тканью, ускоряет процесс сращения.

5. Извлеченные трансплантаты из тела позвонков, укладываясь между телами сочленяемых поверхностей, усиливают прочность к вертикальной нагрузке.

6. Комбинированная укладка трансплантатов действует тройко, дополняя друг друга, т.е. интеркорпоральная укладка ускоряет процесс сращения, предохраняет от миграции, межтеловая укладка усиливает прочность к вертикальной нагрузке.

Литература

1. *Беллендир Э.Н.* Значение переднего спондилодеза и жесткой задней фиксации позвоночника для блокирования тел позвонков / Э.Н. Беллендир, А.А. Иванов, И.У. Салмагамбетов, В.В. Тропин // Ортопед., травматол. и протезирование. – 1987. – №12. – С. 12–15.
2. *Горячев А.Н.* Ортопедические аспекты хирургического лечения остеохондроза поясничного отдела позвоночника / А.Н. Горячев, Л.С. Попов, С.Н. Туморин // Проблемы хирургии позвоночника и спинного мозга: Тез. Всерос. науч.-практ. конф. – Новосибирск, 1996. – С. 98–99.
3. *Ветрилэ С.Т.* Основные направления в лечении больных с тяжелыми формами поясничного остеохондроза // Вертебрология – проблемы, поиски, решения: Тез. докл. науч.-практ. конф. – М., 1998. – С. 88–90.
4. *Бутаков В.А.* Тотальная дискэктомия и стабилизация позвоночника при поясничном остеохондрозе / Бутаков В.А., А.М. Хелимский // Актуальные вопросы неврологии и нейрохирургии детского и подросткового возраста: Матер. науч.-практ. конф. – Уфа, 2000. – С. 40.
5. *Карахан В.Б., Холодов С.А.* Преимущества и недостатки различных методов диагностики дискогенных поражений поясничного отдела позвоночника // Актуальные вопросы повреждений и заболеваний нервной системы: Матер. конф. – Иваново, 2001. – С. 120–121.
6. *Булатов Ш.Э.* Хирургическое лечение при нестабильных дегенеративно-дистрофических поражениях позвоночника / Ш.Э. Булатов, Б.Ш. Минасов, В.А. Халиков // III съезд нейрохирургов России: Тез. докл. – СПб., 2002. – С. 236.