

ИЗМЕНЕНИЕ СТРУКТУР ЩИТОВИДНОЙ ЖЕЛЕЗЫ ПРИ ДЕЙСТВИИ АЛКОГОЛЯ В ПЕРИОД АДАПТАЦИИ К ВЫСОКОГОРЬЮ

Т.Н. Слынько – канд. мед. наук, доцент

Изучено морфофункциональное состояние щитовидной железы в условиях непрерывной гипоксии при алкогольной интоксикации в период адаптации к высокогорью. В результате исследования были получены данные об усилении функциональной активности щитовидной железы у животных, получающих алкоголь, в отличие от животных, адаптирующихся к условиям высокогорья, без алкоголя, у которых наблюдалась гипофункция.

Ключевые слова: гипоксия; алкоголь; адаптация; щитовидная железа.

Приспособление к постоянно меняющимся воздействиям внешней и внутренней среды является жизненно важной функцией организма человека. Основная роль принадлежит нервной

и эндокринной системам. Нарушение функции приспособления организма к изменениям окружающих воздействий ведет, как известно, к развитию болезни, а утрата приспособитель-

ных реакций – к смерти [1]. Функционально-морфологическое состояние желез внутренней секреции исследовали при различных патологических процессах [2–4], но применительно к алкогольной интоксикации этот вопрос изучен недостаточно.

Цель исследования: изучить морфофункциональное состояние щитовидной железы в условиях непрерывной гипоксии при алкогольной интоксикации в период адаптации к высокогорью.

Материал и методы исследования. Материалом для исследования служили беспородные белые крысы-самцы, средняя масса – 180 г. Животных разделили на две группы: контроль – животные, адаптирующиеся к условиям высокогорья; опыт – животные, получающие алкоголь во время адаптации к высокогорью. Алкогольную интоксикацию вызывали путем введения в желудок водного 40%-го раствора этанола в расчете 3 г/кг массы тела животного в течение 30 суток. Объектом исследования служила щитовидная железа, забор кусочков ткани производили на 1, 3, 7, 15 и 30-е сутки исследования у алкоголизованных и неалкоголизованных крыс, адаптирующихся к условиям высокогорья. Щитовидную железу фиксировали в 10 %-м нейтральном формалине с последующей заливкой в парафин. Срезы окрашивали гематоксилин-эозином, по Ван Гизон и по Маллори. Морфометрические методы включали: определение средней высоты тиреоидного эпителия, среднего диаметра фолликулов, индекс Брауна (соотношение диаметра фолликула к высоте эпителия).

Результаты и обсуждение. На 1-е сутки адаптации при гистологическом исследовании щитовидной железы у животных, принимающих алкоголь, капсула была представлена плотной волокнистой неоформленной соединительной тканью с оксифильноокрашенными коллагеновыми волокнами, между которыми располагались межфолликулярные клетки и кровеносные сосуды. Паренхима железы была представлена шаровидными образованиями разной величины. Фолликулы (диаметр $36,4 \pm 2,9$; контроль $37,2 \pm 0,46$) были образованы кубическим эпителием (высота $9,2 \pm 0,5$; контроль $6,8 \pm 0,26$). Между фолликулами встречались капилляры с прослойками рыхлой волокнистой неоформленной соединительной ткани.

На 3-и сутки адаптации в железе сохранялось фолликулярное строение. Фолликулы были разных размеров, в основном шаровидной или

овальной формы. Стенка фолликулов была образована тироцитами кубической формы с округлыми, сочными ядрами в центре. Коллоид в просвете фолликулов был розового цвета, в некоторых местах содержал единичные резорбционные вакуоли. Между фолликулами обнаруживались прослойки рыхлой волокнистой соединительной ткани с многочисленными капиллярами и интерфолликулярный эпителий. Диаметр фолликулов по сравнению с 1 сутками имел тенденцию к его уменьшению и составил $31,5 \pm 1,7$. Высота эпителия была больше ($11,3 \pm 1,2$) по сравнению с контролем ($7,7 \pm 0,24$) и достоверно не отличалась от предыдущих суток исследования.

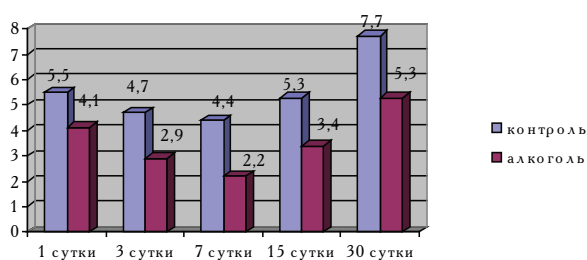
На 7-е сутки исследования паренхима железы была представлена в основном фолликулами, имеющими меньший диаметр ($26,6 \pm 1,8$) по сравнению с 3-ми сутками адаптации. Тироциты фолликулов были высокопризматической формы, с крупными ядрами и светлой цитоплазмой. Высота эпителия имела тенденцию к увеличению по сравнению с 3-ми сутками адаптации и составила $13,1 \pm 1,7$ мкм. Коллоид в просвете фолликулов жидкий, пенистый, с большим содержанием резорбционных вакуолей.

На 15-е сутки паренхима железы была представлена истинными фолликулами – шаровидными образованиями разной величины, в центре которых располагался коллоид. В отдельных участках железа представлена межфолликулярным эпителием, среди которого залегают фолликулы на стадии формирования малого диаметра с малым содержанием коллоида. В других участках фолликулы сильно растянуты, представлены высокопризматическим эпителием. Средний диаметр фолликулов ($37,2 \pm 6,2$ мкм) имел тенденцию к увеличению по сравнению с 7-ми сутками адаптации животных, принимающих алкоголь. По сравнению с контролем высота эпителия ($7,3 \pm 0,29$) увеличилась и составила $11,3 \pm 1,2$ мкм. Коллоид в просвете фолликула жидкий, пенистый, с большим содержанием резорбционных вакуолей.

На 30-е сутки адаптации фолликулярное строение железы сохранялось. Фолликулы были разных размеров, в основном шаровидной или овальной формы. Тироциты фолликулов имели призматическую форму, с жидким пенистым коллоидом, содержащим большое количество резорбционных вакуолей. Средний диаметр фолликулов не имел статистически достоверных изменений по сравнению с контролем и 15-ми сутками исследования. Высота эпителия была больше ($9,15 \pm 0,4$), чем в контроле ($6,0 \pm 0,31$ мкм), но

имела тенденцию к уменьшению по сравнению с предыдущими сроками.

Усиление функциональной активности в исследуемые сроки по сравнению с контролем было подтверждено при вычислении индекса Брауна. Так, на 1-е сутки индекс был равен $4,1 \pm 0,3$ (контроль $5,5 \pm 0,34$) (см. рисунок), к 3-м суткам он достоверно уменьшился до $2,9 \pm 0,3$, а к 7-м, по сравнению с 3-ми, достоверного изменения не было, но был достоверно меньше ($2,2 \pm 0,4$) по сравнению с контролем ($4,4 \pm 0,26$).



Показатели функциональной активности щитовидной железы при действии алкоголя в условиях адаптации к высокогорью (индекс Брауна).

На 15-е сутки адаптации обнаружена тенденция к увеличению индекса Брауна ($3,4 \pm 0,7$) по сравнению с 7-ми сутками, которая сохранялась и на 30-е ($5,3 \pm 0,7$) по отношению к 15-м. По сравнению с контролем индекс был достоверно меньше, что свидетельствует о повышении функциональной активности щитовидной железы, а его увеличение – о ее снижении.

В результате исследования были получены данные об усилении функциональной активно-

сти щитовидной железы у животных, получающих алкоголь во время адаптации и уменьшении ее при адаптации без алкоголя. По данным исследований, пик функциональной активности приходится на 7-е сутки адаптации. При действии алкоголя включаются компенсаторно-приспособительные механизмы, направленные на усиление функциональной активности, что проявлялось появлением новых мелких фолликулов с малым содержанием коллоида. Следует отметить, что в поздние сроки исследования по сравнению с ранним периодом активность железы достоверно снижалась во всех исследуемых группах, чего не было у животных, принимающих алкоголь.

Литература

1. Белекова Р.Б. Функциональное состояние щитовидной железы у жителей среднегорья и высокогорья Тянь-Шаня и Памира: Автореф. дис... канд. мед. наук. – М, 1981. – С. 20.
2. Зароастров О.М., Федоров В.А. Вопросы судебно-медицинской экспертизы и криминалистики. – Горький, 1975. – С. 227–229.
3. Калмамбетова Г.И. Взаимоотношение вегетативной регуляции сердечно-сосудистой системы и гипофиз-тиреоидного комплекса у детей старшего школьного возраста, проживающих в горных регионах Кыргызстана: Автореф. дис. ... докт. мед. наук. – Бишкек, 2004. – С. 6.
4. Тарарак Т.Я. Функциональная морфология эндокринной системы при адаптации организма к условиям высокогорья: Автореф. дис. ... докт. мед. наук. – Ленинград, 1991. – С. 40.