

УДК 616.716.8-003.4-073.756.8 (575.2) (04)

**РОЛЬ КОМПЬЮТЕРНОЙ ТОМОГРАФИИ  
В ДИФФЕРЕНЦИАЛЬНОЙ ДИАГНОСТИКЕ  
ДЕСТРУКТИВНЫХ КИСТ ЧЕЛЮСТНО-ЛИЦЕВОЙ ОБЛАСТИ**

*Б.Д. Шалабаев* – врач-оториноларинголог,  
*Г.О. Миненков* – врач

Verification of diagnostic signs of destructive cysts of maxilla-facial region with different genesis on the basis of computed tomography is considered.

Под кистами принято понимать полость в различных органах, наполненную жидкостным содержимым и ограниченную со всех сторон стенками [1, 2]. Деструктивное поражение верхней челюсти кистозным процессом встречается относительно редко [3–6]. Именно это и обуславливает трудность в постановке правильного диагноза в доверификационный период. Эту ситуацию часто трудно решить с помощью стандартного ЛОР-обследования, так как симптомы этих заболеваний неспецифичны, а генез – не идентичен [7–10]. Кроме того, киста в ряде случаев может имитировать злокачественную или доброкачественную опухоль [4, 8, 10]. Промедление с постановкой правильного диагноза заметно ухудшает прогноз лечения и отражается на психическом статусе больных. Даже такие современные методы исследования, как компьютерная томография (КТ) и магнитно-резонансная томография (МРТ) не всегда могут решить возникающую диагностическую задачу [4, 6, 10]. Поэтому оценка диагностических возможностей КТ и МРТ в диагностике кист челюстно-лицевой области весьма актуальна.

**Методы и материалы исследования.**

Обследования проводили с использованием компьютерного томографа (Tomoscan VX-S, Philips, Hi Speed CTi, GE) и магнитно-резонансного томографа (Hyrosan T5- NT, Philips).

Обследовали 7 больных с кистами, отличающимися деструктивным ростом. КТ-исследование было выполнено в аксиальной и коро-

нарной проекциях. МРТ-исследование было выявлено в T1W и T2W – режимах. В трех случаях была диагностирована эхинококковая киста (в 2 – однокамерная, в 1 – многокамерная), в 2 – ретенционная, в 1 – эпидермоидная и в 1 – посттравматическая киста.

У всех больных наличие деформирующих кист отражалось на внешнем виде лица. У 2 больных было выявлено выпячивание щеки, сглаженность носогубной и носощечной складок, над- и подвисочных ямок, а также легкая дислокация глазного яблока. В двух наблюдениях такого рода изменения были более значительными. У них было видно не только выпячивание описанных ямок, но и выраженное смещение костных структур и глазного яблока вверх, наружу и вперед (экзофтальм). Скуловая кость была смещена наружу и вперед. Глазная щель была сужена и определялся резко выраженный хемоз бульбарной конъюнктивы. У одной больной было отмечено смещение скуловой кости наружу и вперед с выбуханием щечной области. У одного больного была заметная деформация лобной кости.

При передней риноскопии у всех больных отмечено смещение боковой стенки носа. Это обуславливало затруднение носового дыхания со стороны поражения, где было видно слизистое и слизисто-гнойное отделяемое. В двух наблюдениях было выявлено легкое выпячивание неба. В этом месте пальпаторно ощущалось отсутствие кости.

**Результаты и обсуждение.** С целью уточнения диагноза всем больным проводили предоперационную КТ или МРТ. После операции весь материал подвергали патоморфологическому исследованию. У 4 из 7 больных при наличии эхинококковых кист (в трех случаях и с посттравматической кистой в одном), доверификационный диагноз совпал с окончательным. В двух наблюдениях у больных с ретенционной и одного с эпидермоидной кистами было распознано кистозное поражение, но без детализации их по морфологическому генезу.

При ретенционной, эпидермоидной и посттравматической кистах их КТ тень была представлена одиночным полушаровидным образованием средней интенсивности, с четкими контурами, частично ограниченными костными структурами, но без наличия четко контурируемой и мощной капсулы, свойственной эхинококковым кистам (рис. 1). Для всех кист, за исключением посттравматической, на КТ была характерной относительно однородная структура тени. Объем ее превышал анатомические регионарные структуры, что обуславливало видимое смещение окружающих костных и мягкотканых образований верхней челюсти. При этом изменения костных образований имели признаки остеопороза от давления, что вызывало истончение иногда до появления или разрывов на отдельные фрагменты.

Важным признаком эхинококковой кисты, в отличие от указанных, было наличие характерного тенеобразования границ (рис. 2, 3). Они были более широкими и достигали 2–3,6 мм, что свойственно хитиновым оболочкам названной кисты. Тень содержимого кисты в двух наблюдениях была однородной, в одном – неоднородной. В последнем наблюдении определялись множественные тенеобразования округлой формы, что свидетельствовало о наличии в кисте дочерних эхинококковых пузырей (рис. 3).

Форма тени на КТ при ретенционной кисте была неопределенная, при эпидермоидной – закругленная со всех сторон, а при эхинококковой и посттравматической – округло-овальная.

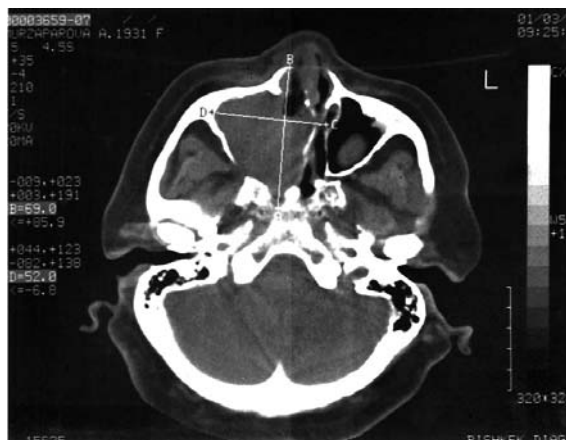

Рис. 1. На КТ Б-ой М-вой (и. б. №4207/408), 65 лет, с ретенционной кистой в/челюсти, справа видна гомогенная тень образования.

Границы тени на КТ во всех случаях были четкими. Однако эта четкость не отличалась идентичностью. При ретенционной кисте границы совпадали с контурами пазухи, при посттравматической – имели четкие контуры и располагались внутри лобной кости (рис. 4). Границы эпидермоидной кисты образовывали “нежный” соединительнотканый “ободок”, который по периферии имел плотность от + 85,1 HU до +93,1 HU и толщину 1–1,5 мм, а границы эхинококковой – “грубый” соединительнотканый “ободок” по периферии, плотностью от + 98,3 HU до + 104,1 HU. Его толщина достигала в одном наблюдении 3,1–3,5 мм. Наружные границы тени имели характеристику, свойственную однокамерному эхинококку, а внутренние (тени капсул дочерних пузырей), была меньшей плотности, но повторяли форму материнского эхинококкового пузыря.

При ретенционной кисте костные структуры на КТ подвергались смещению от давления с постепенным нарастанием истончения по направлению к дефекту. Для других кист более характерным был остеопороз от давления со смещением костных структур по всему периметру процесса.

Таким образом, приведенные сравнительные данные КТ-исследования могут служить

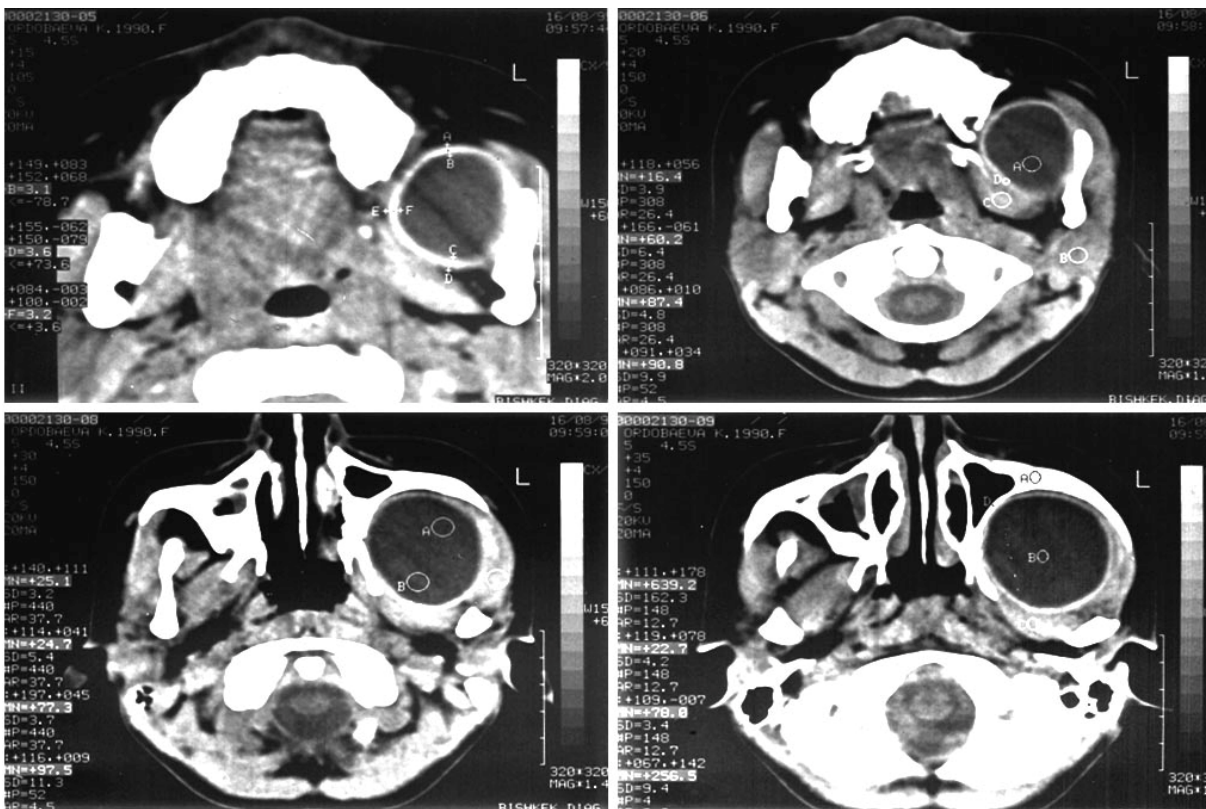


Рис. 2. На КТ б-ой О-вой (и. б. №18043/1474), 10 лет, с 1-камерной эхинококковой кистой подвисочной области слева.

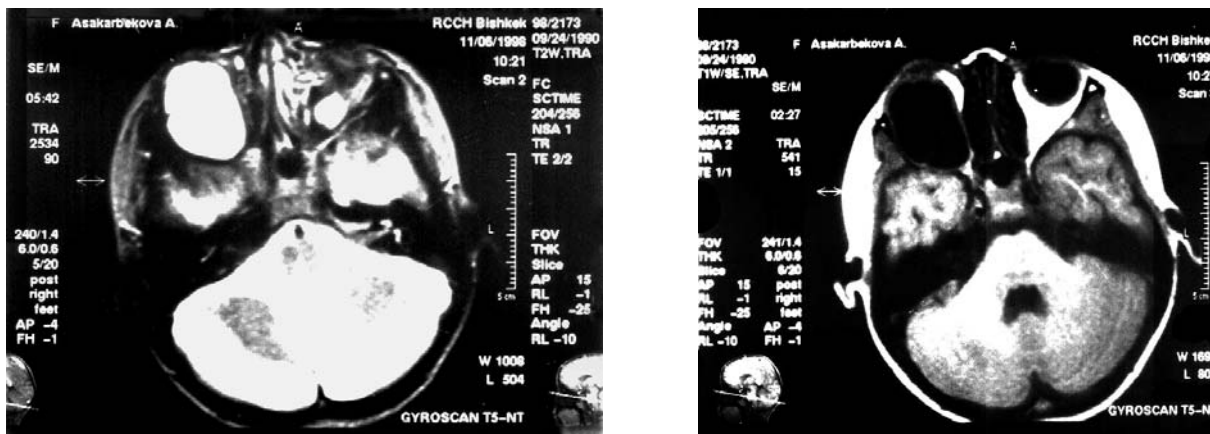


Рис. 3. МРТ выполнено в аксиальной проекции в T1W и T2W взвешенных изображениях на уровне середины верхнечелюстных пазух.

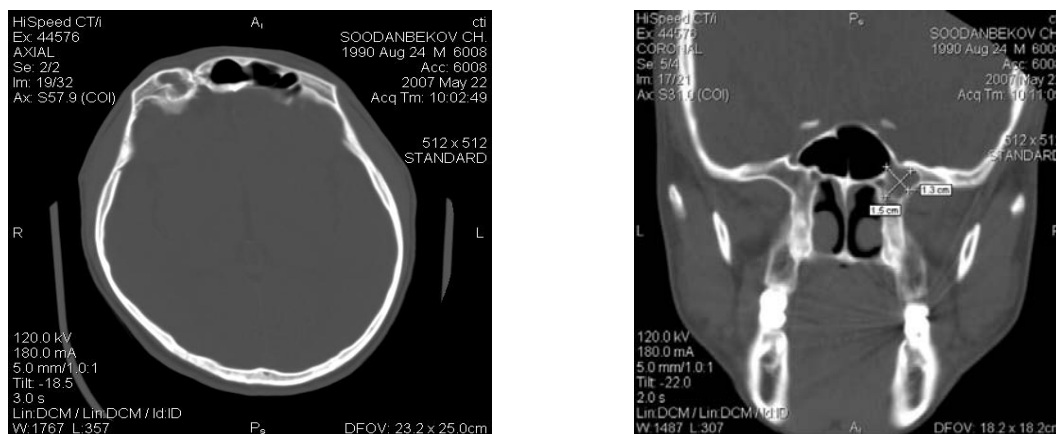


Рис 4. На КТ, выполненной в аксиальной и коронарной проекциях, в лобной кости справа определяется линейный консолидированный перелом.

дифференциально-диагностическими признаками, позволяющими отличить ретенционный генез от эхинококкового, эпидермоидного и посттравматического. Это имеет большое практическое значение, поскольку позволяет планировать тактику проведения хирургического вмешательства в каждом конкретном случае еще в доверификационном периоде. Это обстоятельство является немаловажным, поскольку диагностика новообразования принятыми инвазивными методами (пункция, взятие материала для патоморфологического исследования) при эхинококковом генезе заболевания противопоказана.

#### Литература

1. *Исхаки Ю.Б.* Кисты верхних дыхательных путей. – Душанбе, 1972. – 240с.
2. *Кадымова М.И.* Кисты придаточных пазух носа. – М.: Медицина. – 1972. – 128с.
3. *Габуня Р.И., Колесникова Е.К.* Компьютерная томография в клинической диагностике. Гл. 2. Органы головы и шеи. – М.: Медицина. – 1995. – С. 28–38.
4. *Кузнецов С.В., Накатис Я.А., Конеченкова Н.Е.* Компьютерная томография в диагностике заболеваний полости носа и придаточных пазух // Вестн. оторинолар. – 1987. – №3. – С. 8–13.
5. *Paparella M.M.* Pseudocysts of maxilla // Arch. otolaryngol. – 1963. – Vol. 77. – №6. – P. 650–657.
6. *Randall D.A.* Chapt. 32: The nose and sinuses. / Edited by Lee K.J., Appleton and Lange. – Stamford, Connecticut. – 1999. – P. 747–791.
7. *Дударев К.С.* Два случая кистовидного растяжения верхних придаточных пазух // Вестн. оторинолар. – 1950. – №6. – С. 70–71.
8. *Овчинников Ю.М.* К дифференциальной диагностике заболеваний околоносовых пазух // Российск. ринол. – 1998. – №2. – С. 21.
9. *Сулайманов Ж.С., Кадыров М.М., Кочорбаев И.Р.* Случай эхинококкоза верхней челюсти // Вопросы практ. оторинолар. – Бишкек. – 1991. – С. 108–110.
10. *John R. Haaga, Ralph J. Alfydi.* Computed tomography of the Body. St. Louis. – Washington, Toronto. – 1988. – Chapt. 15 (Upper aerodigestive and neck, edited by Barbara L. Carter). – P. 445–471.