

УДК 617.7-092.9:553.495

**ОСОБЕННОСТИ МОРФОЛОГИЧЕСКИХ ИЗМЕНЕНИЙ В ОРГАНЕ ЗРЕНИЯ
У ЖИВОТНЫХ ПРИ ДЛИТЕЛЬНОМ ПОСТУПЛЕНИИ
РАДИОНУКЛИДОВ УРАНА В УСЛОВИЯХ БАРОКАМЕРНОЙ ГИПОКСИИ**

Ч.Б. Джунушева

Рассматриваются неспецифические изменения оболочек глаза экспериментальных животных, развивающиеся при поступлении радионуклидов урана в условиях барокамерной гипоксии, связанные со старением органа зрения в виде отека ткани, нарушения клеточных соединений, повреждения ядерного аппарата и появления клеток-теней.

Ключевые слова: радионуклиды урана; орган зрения; старение; гипоксия.

**SPECIAL ASPECTS OF MORPHOLOGICAL CHANGES
IN ANIMALS EYES IN LONG-LASTING EXPOSURE TO URANIUM RADIONUCLIDES
UNDER CONDITIONS OF ALTITUDE CHAMBER HYPOXIA**

Ch.B. Djunusheva

The article regards nonspecified changes of eye covers in experimental animals, developing when entering radionuclides of uranium in the conditions of pressure chamber hypoxia, bound to eye aging in the form of edema tissue, cellular signaling disorder, nucleus apparatus damage, and appearance of shadow cells.

Keywords: uranium radionuclides; visual organ; aging.

Введение. Вопрос длительного патогенного воздействия радиации, в частности радионуклидов урана, на орган зрения в условиях среднегорья еще недостаточно изучен. Эффекты такого хронического повреждения имеют широкий спектр. Это и послужило поводом для проведения настоящего исследования.

На территории Кыргызстана наиболее экологически опасными являются урановые хвостохранилища регионов Мин-Куш, Майлуу-Суу, Ак-Тюз и Каджи-Сай [1–5].

Геохимическая провинция Каджи-Сай находится на южном берегу оз. Иссык-Куль, на высоте 1978,9 м над уровнем моря. С 1948 по 1969 г. здесь находился Горнорудный комбинат Министерства среднего машиностроения СССР по переработке урановой руды. Уголь из Согутинского месторождения сжигался, а затем оксид урана извлекался кислотным выщелачиванием из золы. Отходы производства и промышленное оборудование были захоронены, образовав хвостохранилище с общим объемом урановых отходов 400 тыс. м³ [2].

Процессы деградации биосферы геохимических провинций Кыргызстана связаны с присут-

ствием здесь радионуклидов урана, которые аккумулируются в организме в течение всей жизни, нанося ущерб здоровью местных жителей [6].

Целью данной работы является изучение особенностей изменений в тканях органа зрения, которые происходят при длительном поступлении радионуклидов урана у экспериментальных животных в условиях барокамерной гипоксии.

Материал и методы исследования. В качестве экспериментальных животных были использованы белые беспородные крысы массой 150–200 граммов. Животные были подразделены на 4 группы.

1-я группа – контрольная, 8 крыс.

2-я группа – опытная, 8 крысам подкожно вводили 0,5%-ный раствор соли урана из расчета 10 мл/кг массы тела.

3-я группа – опытная, 8 крыс. Кислородное голодание воспроизводилось в барокамере, где животные “поднимались” на высоту 6000 м над ур. м. по 6 часов в день в течение 6 дней.

4-я группа – опытная, 8 крыс. Комбинированное действие гипоксии и радионуклидов. Животным подкожно вводили 0,5%-ный раствор соли урана из расчета 10 мл/кг массы тела и в климатической

барокамере “поднимали” на высоту 6000 м над ур. м. по 6 часов в день в течение 6 дней.

Животных забивали под нембуталовым наркозом в соответствии с этическими нормами, декапитировали и извлекали глазные яблоки. Для изготовления полутонких срезов использовали стандартную методику: глаза фиксировали в 10%-ном растворе формалина, затем в растворах спирта, и далее – в ксилоле. Затем препараты помещали в парафин и из парафиновых блоков на микротоме делали срезы толщиной в 8–16 микрон. Далее препараты окрашивали гематоксилин-эозином по стандартной методике. Для изготовления распластанного препарата эпителиальных клеток использовали канадский бальзам под покровное стекло [7].

Полученный фактический материал подвергли компьютерной обработке с помощью пакета прикладных программ Microsoft Excel с расчетом критерия Стьюдента.

Результаты и обсуждение. При микроскопическом исследовании гистологических препаратов из оболочек глаза во 2-й и 4-й опытных группах животных были обнаружены неспецифические изменения, которые связаны с поступлением радионуклидов урана в условиях барокамерной гипоксии и старением органа зрения. Установлено, что к морфологическим признакам старения ткани относится набухание клеток, появление микровакуолей и ослабление связей между клетками, которые проявляются в образовании разрывов между поверхностными и более глуболежащими слоями. У облученных экспериментальных животных наблюдали уплощение клеток эпителия и дефрагментацию их ядер [8–10].

Так, в роговице у экспериментальных животных (рисунок 1) отмечается умеренная отечность в виде расширения межпластинчатых щелей с накоплением в них отечной жидкости. Между волокнами роговицы есть щели, которые шире, чем в норме. С наружной стороны роговица покрыта многослойным плоским эпителием, в зоне перехода роговицы в склеру он немного утолщен, имеются акантотические выросты. Базальная мембрана прослеживается не на всем протяжении, местами она прерывается и кое-где, напротив, утолщена. Десцеметова пластинка утолщена, однородна. Задний эпителий местами слущен.

Эпителий над склерой многослойный, умеренно утолщен за счет базального слоя, клетки которого располагаются в 3–4 слоя (в норме – 2 слоя), превалируют волокна типа коллагеновых. Во многих фибробластах явления дистрофии в виде сморщивания ядер (рисунок 2).

В некоторых наблюдениях в радужной оболочке обнаружены небольшие экстравазаты (кро-

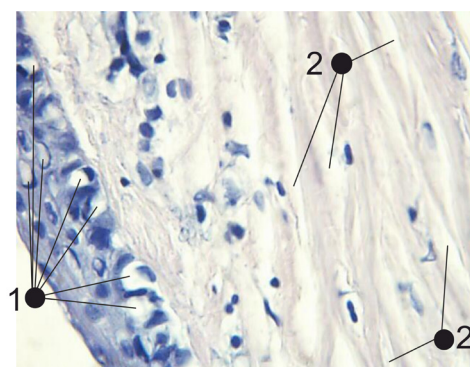


Рисунок 1 – Место перехода роговицы в склеру. Дистрофия эпителиальных клеток роговицы (1) и отек стромы (2). Увеличение × 320. Окрашивание препарата гематоксилин-эозином

воизлияния), периваскулярный отек. Также в отличие от нормы увеличено число хроматофоров. Увеличено содержание пигмента в пигментном слое оболочки. В толще соединительной ткани много тонкостенных капилляров, которые полнокровны и застоины (рисунок 3).

Отмечается заметное увеличение толщины сетчатки, и прослойки между слоями заметно шире. При малом увеличении микроскопа заметно некоторое утолщение сетчатки. При большом увеличении, как и в предыдущем наблюдении, обращает на себя внимание пигментный слой эпителиальных клеток, в которых заметно увеличилось количество зерен пигмента. В структуре палочек и колбочек каких-либо изменений не обнаружили. В клетках наружного и внутреннего ядерных зон заметно явление дистрофии (в единичных клетках) в виде уменьшения количества хроматина, распад ядерного вещества при сохранении ядерной оболочки. Единичные клетки ядерной зоны лишены ядер, от которых сохранились только оболочки. Аналогичные

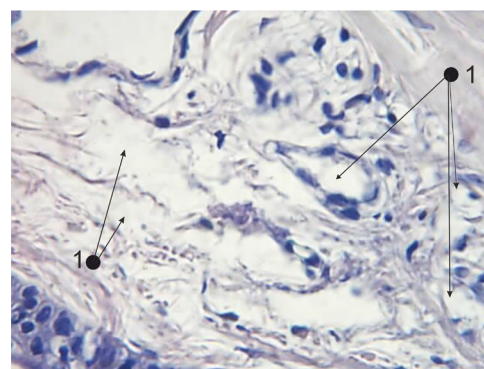


Рисунок 2 – Склера, отек (1). Увеличение × 320. Окрашивание препарата гематоксилин-эозином

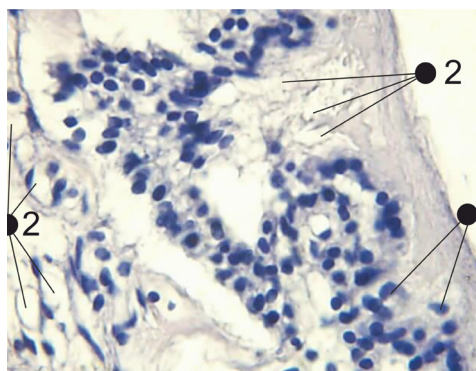


Рисунок 3 – Радужная оболочка. Дистрофия эпителиальных клеток, клетки-тени (1) и выраженный отек стромы (2). Увеличение $\times 320$.

Окрашивание препарата гематоксилин-эозином

изменения имели место в отдельных ганглиозных клетках. Отмечается умеренное полнокровие капилляров сетчатки (рисунок 4).

Так как влияние радионуклидов урана на радиочувствительный орган зрения в экологически неблагоприятных районах Кыргызстана длительное, то оно приводит к неспецифическим процессам, которые схожи с деградацией и старением тканей. И можно предположить, что все морфологические изменения имеют прямое отношение к нарушению зрительных функций: снижению остроты зрения, сухости конъюнктивы и раннему старению хрусталика, что имело подтверждение при офтальмологическом осмотре жителей, проживающих вблизи урановых хвостохранилищ [8–11].

Таким образом, результаты проведенных морфогистологических исследований показали, что при воздействии радионуклидов урана на орган зрения

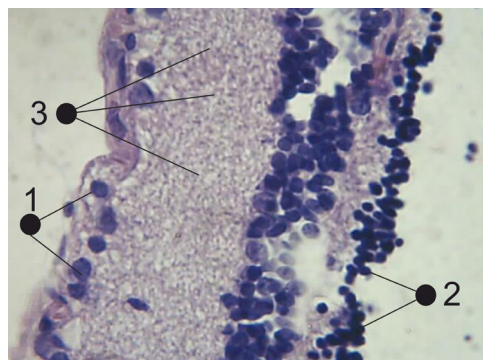


Рисунок 4 – Сетчатка. Ядерные слои: наружный (1), внутренний (2). Дислокация ядерных слоев – 3. Клеточные связи нарушены с выходом пигмента и разрушением ядерного аппарата, наличие клеток-теней. Увеличение $\times 320$.

Окрашивание препарата гематоксилин эозином

экспериментальных животных в опытных группах происходит повреждение тканей с изменением ее морфологической структуры в виде отека, нарушения клеточных связей, отложения пигмента, разрушения ядерного аппарата и появление клеток-теней.

Литература

1. Алешин Ю.Г. Радиационная экология Майлуу-Суу / Ю.Г. Алешин, И.А. Торгоев, В.А. Лосев / НИЦ “Геоприбор”. Бишкек: Илим, 2000. 96 с.
2. Быковченко Ю.Г. Техногенное загрязнение ураном биосферы Кыргызстана / Ю.Г. Быковченко, Э.И. Быкова, Т. Белеков и др. Бишкек: АО Алтын-Тамга, 2005. 186 с.
3. Айтматова Дж.И. Хвостохранилища радиоактивных отходов и их влияние на компоненты окружающей среды на территориях урановых рудников Майлуу-Суу и Чаркесар / Дж.И. Айтматова, В.Б. Апарин // Наука и новые технологии. 2003. № 3. С. 71–82.
4. Торгоев И.А. Геоэкология и отходы горнопромышленного комплекса Кыргызстана / И.А. Торгоев, Ю.Г. Алешин. Бишкек: Илим, 2009. 239 с.
5. Нарметов Э.Н. Проблемы экологической напряженности в Ферганской долине / Э.Н. Нарметов, Р.И. Гольдштейн / Международный фонд экологии и здоровья “Эксон”. Ташкент, 1996. С. 23–28.
6. Тухватшин Р.Р. Актовая речь на заседании ученого совета КГМА им. И.К. Ахунбаева, 6 мая 2011 года / Р.Р. Тухватшин. Бишкек: Алтын-принт, 2011. 110 с.
7. Меркулов Г.А. Курс патолого-гистологической техники / Г.А. Меркулов. Л.: Медицина, Ленингр. отделение. Д-104, 1969. 406 с.
8. Муранов К.О. Исследование комплексного воздействия ионизирующей и ультрафиолетовой радиации на хрусталик глаза мыши. Морфологические изменения. Фундаментальные науки – медицине / К.О. Муранов, Н.Б. Полянский, А.А. Федоров и др. // Тезисы докладов на конференциях и семинарах по научным направлениям Программы в 2008 году. М.: Фирма “Слово”, 2008. 240 с.
9. Miller R.A. Aging and immune function // Int. Rev. Cytol. 1991; 124:187–215.
10. Sagan L., Chairman G. et al. Biological effects of low-dose radiation overview end perspective // Health Phys. 1990. Vol. 59. № 1. P. 11–13.
11. Деев А.И. Факторы и механизмы старения хрусталика / А.И. Деев // РГМУ им. Н. Пирогова; VI съезд по радиационным исследованиям: тезисы докладов. Москва, 25–28 октября 2010 года. М.: РУДН, 2010. Т. I. 267 с.