

УДК 616.34-006.6-089-03-018

**МОРФОЛОГИЧЕСКАЯ ХАРАКТЕРИСТИКА СПАЕК БРЮШНОЙ ПОЛОСТИ  
У ПОВТОРНО ОПЕРИРОВАННЫХ БОЛЬНЫХ КОЛОРЕКТАЛЬНЫМ РАКОМ  
ПОСЛЕ ПРИМЕНЕНИЯ 5-ФТОРУРАЦИЛА**

*Б.Р. Джаналиев, М.Ш. Осомбаев, С.Т. Жакипбеков, М.Д. Джекшенов*

Изложены результаты изучения патоморфологической картины спаечного процесса больных колоректальным раком. Делается вывод о влиянии 5-фторурацила на спаечный процесс с учетом результатов данного исследования.

*Ключевые слова:* спаечный процесс; 5-фторурацил; патоморфология.

**THE MORPHOLOGICAL CHARACTERISTIC SOLDERING OF THE ABDOMINAL  
CAVITY AT REPEATEDLY OPERATED PATIENTS WITH A COLORECTAL CANCER  
AFTER APPLICATION 5-FLUOROURACIL**

*B.R. Djanaliev, M.Sh. Osombaev, S.T. Zhakipbekov, M.D. Djekshenov*

In this article results of studying of a pathomorphology picture of adhesive process of patients with a colorectal cancer are stated. The conclusion about influence of a 5-fluorouracil on adhesive process is drawn, considering results of this research.

*Keywords:* adhesive process; 5-fluorouracil; pathomorphology.

Спаечная болезнь органов брюшной полости – это актуальная проблема современной медицины, которая остается одной из трудных и нерешенных проблем. Количество пациентов со спаечной болезнью и спаечной кишечной непроходимостью неуклонно возрастает, что обусловлено увеличивающимся количеством и объемом внутрибрюшных операций [1]. По данным И.А. Чекмазова (2008), послеоперационный спаечный процесс брюшной полости развивается в 14 % после первой лапаротомии и в 96 % – после третьей, а осложненное течение заболевания – кишечная непроходимость – развивается у 50–75 % пациентов со спаечной болезнью. Послеоперационная летальность при неблагоприятном течении острой спаечной кишечной непроходимости достигает 16–25 % [2].

Послеоперационные спайки резко ухудшают качество жизни миллионов людей во всем мире, приводя к затруднению повторных хирургических доступов, хроническим абдоминальным болям [3–5].

Операции в анамнезе увеличивают продолжительность последующего хирургического доступа в среднем на 18 мин [6] и в 19 % случаев приводят к так называемым случайным энтеротомиям [7].

К настоящему времени ни один из существующих способов профилактики спаечной болезни брюшины не позволяет надежно предупредить образование спаек. Поэтому предотвращение спаек остается нерешенной проблемой [8, 9] и у пациентов всегда есть риск развития спаечного процесса [10, 11]. Это обстоятельство указывает на целесообразность поиска новых, более эффективных, лекарственных препаратов для предупреждения развития спаечного процесса брюшины после хирургических вмешательств на органах брюшной полости. С этой целью применение препаратов с барьерным эффектом принято считать наиболее перспективным, поскольку они разъединяют травмированные поверхности. Влияние 5-фторурацила на спаечный процесс проводилось на эксперименте, и был доказан его положительный эффект. Но в связи с тем, что препарат является цитостатиком, дальнейшие исследования были ограничены. Одним из наиболее важных аспектов исследования спаечной болезни считается изучение патологической морфологии спаечного процесса.

Цель исследования – изучить морфологическую характеристику спаек брюшной полости

у повторно оперированных больных колоректальным раком после применения 5-фторурацила.

**Материалы и методы.** Материалом для исследования послужили спайки, взятые с различных отделов париетальной и висцеральной брюшины у 48 больных колоректальным раком (КРР) при реконструктивно-восстановительных операциях. Больные находились на стационарном лечении в Национальном центре онкологии в отделении опухолей кишечника в период 2011–2015 гг. Больные были в возрасте от 28 до 72 лет с основным диагнозом “рак прямой кишки или толстого кишечника”, которые ранее подвергались радикальным обструктивным резекциям кишечника, всем произведена операция Гартмана. Еще одним из критериев отбора были больные КРР, получившие и не получившие 5-фторурацил при адъювантной химиотерапии. 27 больных в адъювантном режиме получали курс х/терапии по схеме 5-фторурацил, а 21 больной – не получали. Интраоперационно оценивались распространенность и характер спаечного процесса в брюшной полости и полости малого таза и степени поражения брюшины спаечным процессом.

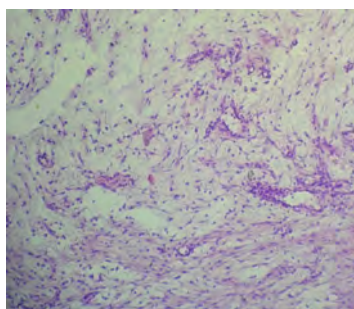
Забор материала для морфологического исследования осуществляли согласно стандартным

требованиям для изготовления гистологических препаратов. Фиксация кусочков тканей после их промывания в дистиллированной воде осуществлялась в растворе нейтрального формалина. Обезживляли препараты путем последовательного проведения объектов через этанол возрастающей концентрации. В дальнейшем заливали в парафин. Гистологические срезы толщиной от 3 до 5 мкм окрашивали гематоксилином и эозином, пикрофуксином по Ван Гизону. Препараты изучались под микроскопом Nikon 50 i (Япония), фотографирование микропрепаратов осуществлялось с помощью цифровой камеры.

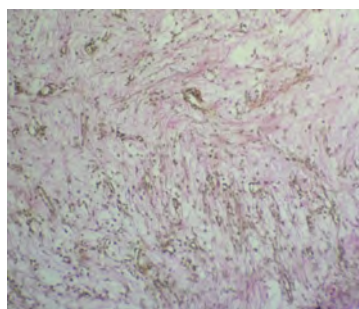
#### Результаты исследования

**I группа.** Морфологическая характеристика спаек брюшной полости у повторно оперированных больных колоректальным раком, получивших 5-фторурацил. При гистологическом исследовании отмечено, что у всех больных спайки были представлены рыхлой соединительной тканью (рисунок 1) с небольшим количеством фибробластов и фиброцитов.

В 5 наблюдениях определялась созревающая грануляционная ткань (рисунок 2). Изучение сосудистого русла показало, что неоангиогенез был в меньшей степени выраженности, чем у больных,

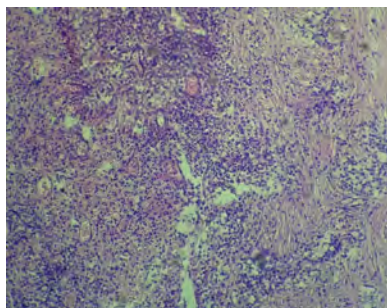


а) – окраска гематоксилином и эозином ×100

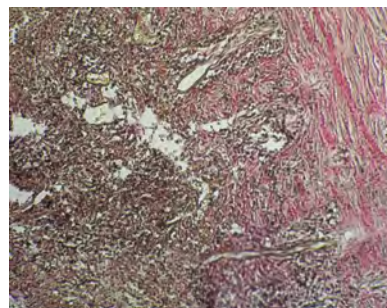


б) – окраска по Ван Гизону × 100

Рисунок 1 – Рыхлая соединительная ткань

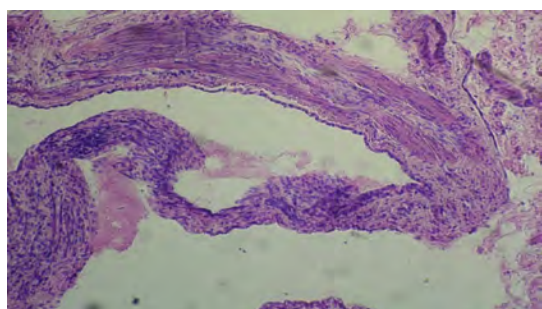


а) – окраска гематоксилином и эозином × 100

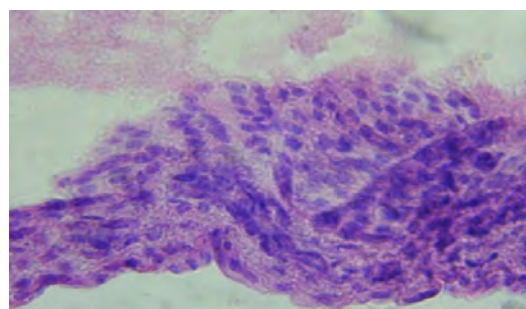


б) – окраска по Ван Гизону × 100

Рисунок 2 – Грануляционная ткань

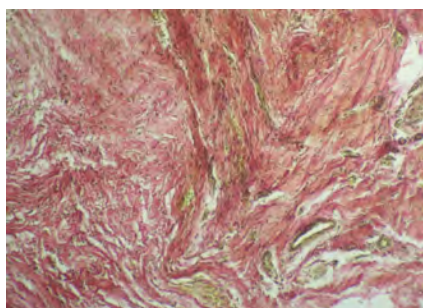


а) – восстановленный мезотелиальный покров. Окраска гематоксилином и эозином × 100

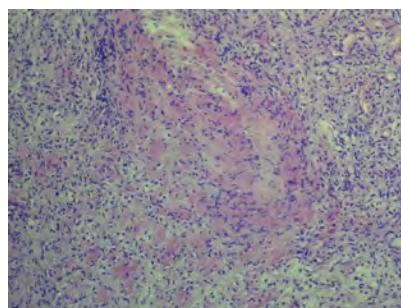


б) – пролиферация мезотелиоцитов. Окраска гематоксилином и эозином × 400

Рисунок 3 – Мезотелиальный покров

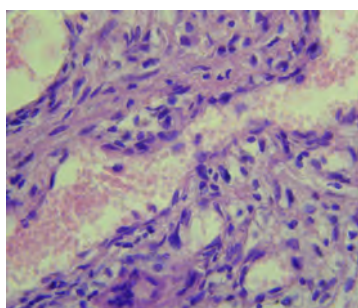


а) – грубоволокнистая соединительная ткань

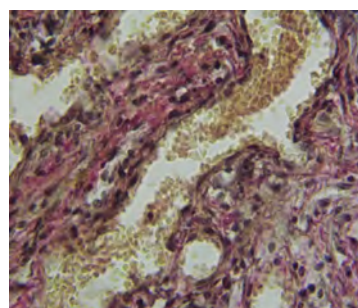


б) – с участком гиалиноза

Рисунок 4 – Окраска гематоксилином и эозином × 100



а) – окраска гематоксилином и эозином × 400



б) – окраска по Ван Гизону × 400

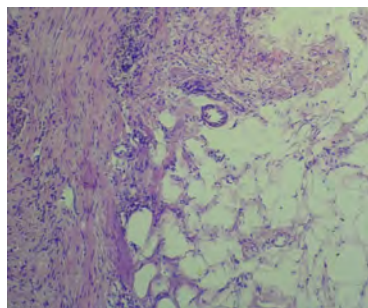
Рисунок 5 – Кровеносные сосуды разного калибра

не получивших 5-фторурацил. У части больных на поверхности нежной рыхлой соединительной ткани определялись нити зерна полимеризующегося фибрина. Это свидетельствует об умеренной воспалительной реакции в спайках, что приводит к вялотекущей транссудации фибрина и самоподдерживающимся течением спайкообразования.

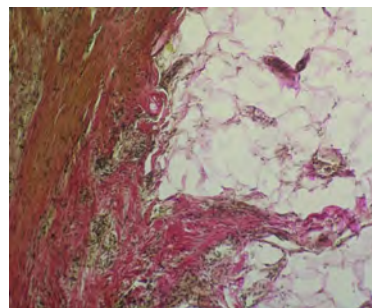
При исследовании зоны восстановленной брюшины выявлено восстановление мезотелиаль-

ного покрова с небольшой клеточной инфильтрацией подлежащей соединительнотканной пластинки и с умеренной пролиферацией мезотелия (рисунок 3).

Таким образом, наше исследование показывает, что у повторно оперированных больных колоректальным раком, получивших 5-фторурацил, спайки брюшной полости характеризуются низким содержанием коллагена и фибробластов, малой



а) – окраска гематоксилином и эозином × 100



б) – окраска по Ван Гизону × 100

Рисунок 6 – Спайка представлена фиброзной и жировой тканью

васкуляризацией и высоким содержанием нитей и полимеризующегося фибрина.

**II группа.** Морфологическая характеристика спаек брюшной полости у повторно оперированных больных колоректальным раком, не получавших 5-фторурацил. При гистологическом исследовании установлено, что у основной массы больных спайки были представлены грубоволокнистой соединительной тканью (рисунок 4 а). Наблюдались также явления гиалиноза (рисунок 4 б).

Развитие такого спаечного процесса фиброногиалинозного характера сопровождалось образованием кровеносных сосудов разного калибра (рисунок 5).

В некоторых случаях в спайках, кроме фиброзной ткани, обнаруживалась и жировая ткань (рисунок 6). Также отмечалась тканевая реорганизация и модификация в виде прорастания множественных сосудисто-нервных пучков в толще сращений. В 3 случаях по периферии спаек отмечался продуктивный васкулит.

Данные гистологического исследования показывают, что у повторно оперированных больных КРР, не получивших 5-фторурацил, спайки брюшной полости характеризуются высоким содержанием коллагена, большим количеством фибробластов и выраженным ангиогенезом.

Таким образом, результаты проведенного исследования показали, что пролонгированное использование 5-фторурацила достоверно уменьшает спайкообразование в брюшной полости после операции по поводу колоректального рака.

#### Литература

1. *Воробьев А.А.* Хирургическая анатомия оперированного живота и лапароскопическая хирургия спаек / А.А. Воробьев, А.Г. Бебуришвили. Волгоград: Гос. учреждение "Издатель", 2001. 240 с.
2. *Чекмазов И.А.* Спаечная болезнь брюшины / И.А. Чекмазов. М., 2008. С. 18.
3. *Eubanks S., Schauer P.R.* Laparoscopic surgery. In: Textbook of surgery: The biological basis of modern surgical practice. Ed 15. Eds. D.C. Sabiston, H.K. Lyerly. Philadelphia: Saunders, 1997. P. 801–807.
4. *Беженарь В.Ф.* Спаечная болезнь у женщин после хирургического лечения гинекологических заболеваний: от патогенеза к профилактике / В.Ф. Беженарь, Е.Н. Байлюк // Вестник Рос. Воен-мед. акад. 2010. Спецвыпуск. С. 25–29.
5. *Попов А.А.* Профилактика образования спаек у гинекологических больных / А.А. Попов // Журнал акушерства и женских болезней. 2009; 58:5:М9.
6. *Coleman M.G., McLain A.D., Moran B.J.* Impact of previous surgery on time taken for incisions and division of adhesions during laparotomy // Dis Colon Rectum. 2000; 43: P. 1297–1299.
7. *Van der Krabben A.A., Dijkstra F.R., Nieuwenhuijzen M. et al.* Morbidity and mortality of inadvertent enterotomy during adhesiotomy // Br J Surg. 2000; 87: P. 467–471.
8. *Жуков М.С.* Первичная и вторичная профилактика развития послеоперационного спаечного процесса в брюшной полости: дис. ... канд. мед. наук / М.С. Жуков. Ставрополь, 2008. 137 с.
9. *Mukai T.* Development of a Novel, Nearly Insoluble Antiadhesive Membrane / T. Mukai, S. Kamitani, T. Shimizu et al. // Eur. Surg. Res. 2011. Vol. 47 (4). P. 248–253.
10. *Korell M.* Aktuelle Adhasionsprophylaxe in der operativen Gynäkologie / M. Korell // Gynäkol., 2002. Bd. 35. S. 1218–1223.
11. *Parker M.C.* Postoperative adhesions: Ten-year follow-up of 12,584 patients undergoing lower abdominal surgery / M.C. Parker, H. Ellis, B.J. Moran et al. // Dis. Colon Rectum. 2001. Vol. 44. P. 822–830.