

УДК 616.718.4-001.5-089

**МЕТОД ХИРУРГИЧЕСКОГО ЛЕЧЕНИЯ ПРИ ПЕРИПРОТЕЗНЫХ ПЕРЕЛОМАХ  
ПРОКСИМАЛЬНОГО ОТДЕЛА БЕДРЕННОЙ КОСТИ  
С ПРИМЕНЕНИЕМ НАКОСТНОЙ ПЛАСТИНЫ**

*С.А. Джумабеков, М.А. Кармышбеков*

Представлено клиническое наблюдение пациентов с перипротезными переломами проксимального отдела бедренной кости. С учетом присутствия внутрикостно расположенного имплантата нами была выбрана тактика хирургического вмешательства с применением методик, позволяющих жестко фиксировать отломки перипротезного перелома таким образом, что вокруг ножки эндопротеза создается равномерное сжатие, которое снижает риск расшатывания компонентов сустава в интероперационном и послеоперационном периодах: методика с применением специальной пластины, имеющей параллельно расположенные отверстия в два ряда со сходящимися каналами с возможностью «схождения» винтов от 5° до 15° от вертикали, позволяющей обойти ножку эндопротеза, не погружаясь в канал, а пройти по хорде сквозь компактную кортикальную стенку или цементную мантию.

*Ключевые слова:* бедренная кость; наkostная пластина; перипротезный перелом; эндопротез; остеосинтез; имплант; активизация.

---

**ЖАМБАШ СӨӨКТҮН ПРОКСИМАЛДЫК БӨЛҮГҮНҮН  
ПЕРИПРОТЕЗДИК СЫНЫГЫНДА СӨӨК ПЛАСТИНАСЫН КОЛДОНУУ МЕНЕН  
ХИРУРГИЯЛЫК ДАРЫЛОО ЫКМАСЫ**

*С.А. Джумабеков, М.А. Кармышбеков*

Макалада жамбаш сөөктүн проксимальдык бөлүгүнүн перипротездик сыныктары бар бейтаптарга клиникалык байкоо жүргүзүү берилген. Сөөктө жайгашкан имплантанттын бар экендигин эске алуу менен, операциялар ортосунда жана операциядан кийинки мезгилде муун компоненттеринин бошоп кетүү тобокелдигин төмөндөтүүчү, эндопротездин тегерегин бирдей кысуу менен перипротездик сыныктын фрагменттерин катуу бекитүүгө мүмкүндүк берген ыкмаларды колдонуу менен хирургиялык кийлигишүүнүн тактикасын тандап алдык: эки катар параллелдүү тешиктери бар атайын пластинканы колдонуу ыкмасы, вертикалдан 5° ден 15° чейин бурмаларды «жакындаштыруу» мүмкүнчүлүгү бар конвергенциялоочу каналдар менен, каналга кирбестен эндопротезди айланып өтүп, кыр арка бою менен тыгыз кортикалдык дубал же цемент мантиясы аркылуу өтөт.

*Түйүндүү сөздөр:* жамбаш сөөк; кошумча сөөк плитасы; перипротездик сынык; эндопротез; остеосинтез; имплант; жандандыруу.

---

**METHOD OF SURGICAL TREATMENT  
FOR PERIPROTHETIC FRACTURES OF THE PROXIMAL FEMORAL BONE  
WITH THE APPLICATION OF THE EXTERNAL PLATE**

*S.A. Dzhumabekov, M.A. Karmyshbekov*

This article presents a clinical case study of patients with periprosthetic fractures of the proximal femur (PPFF). Taking into account the presence of an intraosseous implant, we chose the tactics of surgical intervention using techniques that allow rigid fixation of the fragments of a periprosthetic fracture, which creates uniform compression around the stem of the endoprosthesis, which reduces the risk of loosening of the joint components in the interoperative and postoperative

period: a technique with the use of a special plate having parallel holes in two rows, with converging channels with the possibility of "convergence" of screws from 5 ° to 15 ° from the vertical, allowing you to bypass the endoprosthesis stem without plunging into the canal, but pass along the chord through a compact cortical wall or cement mantle.

**Keywords:** femur; external plate; periprosthetic fracture; endoprosthesis; osteosynthesis; implant; activation.

**Введение.** Задача современной травматологии и ортопедии как можно более точно восстановить поврежденные конечности и за короткий период вернуть больного к нормальной полноценной жизни. Поэтому при повреждениях и врожденной патологии крупных суставов, учитывая низкую эффективность консервативного лечения, на первый план выходит оперативное лечение, в частности эндопротезирование тазобедренного сустава.

В Кыргызской Республике уже более 15 лет в клинических отделениях БНИЦТиО под руководством академика НАН КР С.А. Джумабекова при медиальных переломах шейки бедренной кости, деформирующих остеоартрозах и при врожденных патологиях тазобедренного сустава стали широко применять современные эндопротезы. Это закономерно приводит к росту осложнений [1, 2]. За это время был накоплен огромный научный и практический материал по тем или иным осложнениям. Наиболее часто встречающееся осложнение – это перипротезные переломы проксимального отдела бедренной кости (ПППОБК).

По данным российских ученых, от 0,7 до 11 % ПППОБК возникают после первичных операций и 4–25 % – после ревизий [3, 4]. Предрасполагающим фактором является несостоятельность имплантата [5]. При этом наблюдаются разрушения структуры костной ткани вокруг компонентов эндопротеза, которые возникают во время операции или в послеоперационном периоде. Основной причиной перелома является травма, полученная в быту. В нашем исследовании многие пациенты указывали, что переломы наступили при незначительном механическом воздействии. На рентгенограммах и визуально во время операции в большинстве случаев вокруг компонентов протеза определялся локальный остеопороз. Серьезную проблему для консолидации представляет наличие имплантата внутри костномозгового канала [6, 7], в связи с чем отсутствует единая тактика лечения [8].

**Цель исследования** – разработать устройство для фиксации отломков и способ введения винтов с перипротезными переломами проксимального отдела бедренной кости.

**Материалы и методы исследования.** Таким образом, одним из основных нерешенных вопросов остаются проблемы по оказанию медицинской помощи больным с ПППОБК и создание новых конструкций для остеосинтеза и методов остеосинтеза, способствующих более жесткой фиксации отломков.

Исследование проведено на базе БНИЦТиО в отделениях травматологии и ортопедии в период с 2018 по 2020 г. Под наблюдением находились 39 пациентов. Средний возраст больных составил 32,7 года. Все обследованные больные были разделены на основную и контрольную группу.

В исследовательской работе были использованы специальный накостный фиксатор и способ введения винтов в проксимальной части бедренной кости, имеющий в костномозговом канале ножку эндопротеза, разработанные в нашей клинике.

Основную группу составили 21 пациент. Из них мужчин 15 (71,4 %), женщин 6 (28,6 %). Все больные оперированы без нарушения принципов Ассоциации остеосинтеза, которые включали точную репозицию, прочную фиксацию, раннюю разработку. Проводился открытый остеосинтез с фиксацией костных отломков перипротезных переломов типа В1 и В2 пластиной и методом, разработанным в БНИЦТиО. При переломе типа В3 из-за плохого качества костной ткани выполнялся остеосинтез длинными ревизионными ножками.

Накостная пластина для остеосинтеза ПППОБК содержит параллельно расположенные в два ряда отверстия, со сходящимися каналами и возможностью «схождения» винтов от 5 ° до 15 ° от вертикали. Это позволяет обойти ножку эндопротеза и пройти по хорде сквозь компактную кортикальную стенку или цементную мантию.

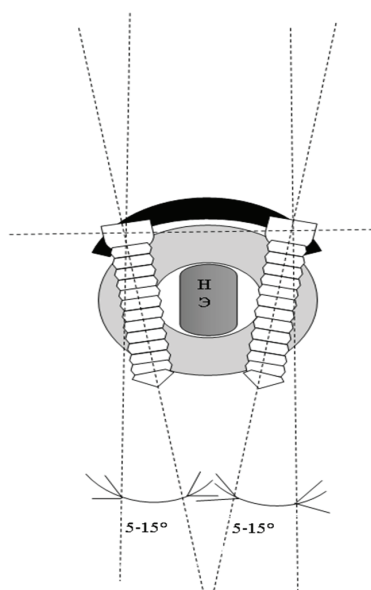


Рисунок 1 – Схематичное изображение накостной пластины для остеосинтеза ПППОБК

Как видно из рисунка 1, вокруг ножки эндопротеза образовано кольцо, элементами которого являются накостная пластина, винты и костная ткань. При этом костные отломки не только сопоставляются, но и плотно прижимают ножку эндопротеза в виде хомута, что создает жесткую фиксацию. Силовая разнородность способна выдерживать весьма большие нагрузки, что позволяет надежнее удерживать отломки и производить реабилитацию в более ранние сроки после операции.

Устройство используют следующим образом. Под СМА пациента укладывают на спине. После соответствующей обработки операционного поля выполняют кожный разрез на уровне верхней трети бедра. Послойно острым и тупым путем раздвигаются мягкие ткани. После обнажения кости производится ревизия.

При ревизии определяется тип перелома и качество костной ткани. После чего при оскольчатом переломе с хорошим качеством костной ткани осколки собираются вокруг ножки эндопротеза и дополнительно фиксируются серпяжной проволокой. Далее репозируют отломки и фиксируют их накостной пластиной. Проведение кортикальных винтов отличается от традиционного трансмедуллярного направления.

При обычном введении из-за ножки эндопротеза винт вводится монокортикально, при этом в кортикальный слой кости входят 2–3 витка резьбы винта. По нашей методике винты погружены в компактный слой на протяжении 10–15 витков, что снижает нагрузки на каждый виток резьбы и, как следствие, снижается риск их расшатывания.

Производится послойное ушивание раны, избегая остаточных полостей. Дренажирование раны: конечности придается возвышенное среднефизиологическое положение. Для профилактики ТЭЛА одеваются компрессионные чулки. Внешняя иммобилизация не показана. По прекращении послеоперационных болей в послеоперационном периоде, активация функции конечности начинается со свешивания голени с койки и активных движений в коленном и тазобедренном суставах.

В контрольную группу были включены 18 пациентов. Из них мужчин 14 (77,7%), женщин 4 (22,3%). В данной группе пациентам проведены остеосинтез накостными пластинами различного рода. В послеоперационном периоде пациенты обеих групп ввелись по протоколу. Послеоперационные раны пациентов обеих групп зажили первичным натяжением.

**Обсуждение полученных результатов.** Использование накостного фиксатора и способа остеосинтеза отлично проявило себя по отношению к стабильной и жесткой фиксации. Это было заметно в случае, когда интероперационно были созданы условия для раннего начала активной и пассивной разработки смежных суставов, что является профилактикой формирования послеоперационной тугоподвижности и контрактур.

**Выводы.** На основе данных литературы можно утверждать, что универсального металлофиксатора для фиксации отломков ПППОБК нет. Применение накостного фиксатора и способа остеосинтеза, разработанных нами, позволяет достичь стабильной фиксации и не требует послеоперационной иммобилизации, что создает условия для начала ранней разработки смежных суставов в послеоперационном периоде и снижает на нет такие осложнения, как тугоподвижность и контрактуры тазобедренного и коленного сустава.

**Литература**

1. *Ахтямов И.Ф.* Ошибки и осложнения эндопротезирования тазобедренного сустава: руководство для врачей / И.Ф. Ахтямов, И.И. Кузьмин. Казань, 2006. 328 с.
2. *Джумабеков С.А.* Ретроспективный анализ лечения осложнений тазобедренного сустава / С.А. Джумабеков, А.Б. Аалиев // Вестник КРСУ. 2020. Т. 20. № 1. С. 16–20.
3. *Ключевский В.В.* Современные подходы к лечению перипротезных переломов бедра / В.В. Ключевский, В.В. Даниляк, С.И. Гильфанов [и др.] // Гений ортопедии. 2008. № 4. С. 18–23.
4. *Тихилов Р.М.* Пластина для остеосинтеза перипротезных переломов бедренной кости / Р.М. Тихилов, И.А. Воронкевич, Р.В. Малыгин, С.А. Ласунский // Травматология и ортопедия России. 2009. № 2. С. 117–122.
5. *Johansson J.E.* Fracture of the ipsilateral femur in patients with total hip replacement / J.E. Johansson, R. McBroom, T.W. Barrington, J.A. Hunter // J. Bone Joint. Surg. Am. 1981. Vol. 63. P. 1435–1442.
6. *Шестерня Н.А.* Перипротезные переломы бедра при тотальном эндопротезировании тазобедренного сустава (алгоритм профилактики) / Н.А. Шестерня, А.Ф. Лазарев, С.В. Иванников [и др.] // Кафедра травматологии и ортопедии. 2016. № 2 (18). С. 9–15.
7. *Ахтямов И.Ф.* Ошибки и осложнения при эндопротезировании тазобедренного сустава. Руководство для врачей / И.Ф. Ахтямов, И.И. Кузьмин. Казань, 2006. С.166
8. *Tsiridis E.* Dynamic compression plates for Vancouver type B periprosthetic femoral fractures: a 3-year follow-up of 18 cases / E. Tsiridis, A.A. Narvani, J.A. Timperley, G.A. Gie // Acta Orthop. 2005. Vol. 76 (4). P. 531–537.