

УДК [616.24+616.831-005.4]-092.9

СТРУКТУРНЫЕ ИЗМЕНЕНИЯ В ЛЕГКИХ ПРИ ЦЕРЕБРО-ВАСКУЛЯРНОЙ ПАТОЛОГИИ В ЭКСПЕРИМЕНТЕ

Г.И. Горохова, А.М. Муратбекова, Б.Т. Маткеримова

Установлены морфологические изменения легких при ишемии головного мозга и возможность коррекции их прогестероном.

Ключевые слова: прогестерон; ишемия головного мозга; структура легкого.

STRUCTURAL CHANGES IN THE LUNGS AT CEREBROVASCULAR PATHOLOGY IN EXPERIMENT

G.I. Gorokhova, A.M. Muratbekova, B.T. Matkerimova

The article considers the morphological changes in the lung tissue of cerebral ischemia and progesterone correction.

Keywords: progesterone; cerebral ischemia; microcirculation; the lung tissue.

Церебро-васкулярная патология привлекает внимание обширного круга исследователей разных отраслей медицинской науки, что объясняется значением нарушений кровообращения головного мозга в структуре инвалидности и смертности больных во всем мире. Смертность и инвалидность сопряжены не только с местными нарушениями центральной нервной системы, но и с реперкуссивными структурно-функциональными изменениями в других органах, в частности в легких.

Морфофункциональные изменения в легких при церебро-васкулярной патологии опосредуются многими механизмами. Прежде всего, легкие, как и почки, относятся к так называемым “шоковым органам”. Это значит, что изменения в легких являются одним из компонентов в механизме развития шока при патологических состояниях головного мозга. Другой причиной изменений в легких могут быть нарушения функций центра дыхания и кровообращения при ишемии головного мозга (ИГМ). Видимо, играет роль и застой крови в легких при строгом постельном режиме тяжелых больных. Эти и другие факторы вызывают существенные изменения структурной организации и функции органов дыхания при церебро-васкулярной патологии.

Согласно экспериментальным данным, прогестерон обладает свойствами потенциального нейропротектора благодаря следующим эффектам [1]:

- уменьшению выраженности отека мозга вследствие воздействия на проницаемость гематоэнцефалического барьера и ГАМК-ергические нейромедиаторные системы, что противодействует эффектам эксайтотоксичности;
- подавлению процессов апоптоза и глиоза;
- снижению выраженности воспалительного ответа.

Прогестерон – эндогенный стероидный гормон, является вариантом фармакотерапии, который недавно привлек внимание ученых [2]. Прогестерон действует на мембраны, содержащие рецепторы прогестерона, которые экспрессируются в нейронах. В эксперименте показана его роль в нейропротекции [3]: значительно уменьшается отек головного мозга по сравнению с контролем [4]. Травма часто приводит к сосудистым повреждениям, а прогестерон увеличивает количество циркулирующих эндотелиальных клеток-предшественников после ЧМТ, что указывает на его роль в ремоделировании сосудов [5]. Он уменьшает гибель клеток [6], снижает пролиферацию астроцитов и потерю нейронов с тенденцией к улучшению памяти в эксперименте [7]. Недавнее клиническое исследование с пятидневным введением прогестерона у пациентов с черепно-мозговой травмой и уровнем сознания по шкале комы Глазго менее или равным 8 баллам привело к заметному

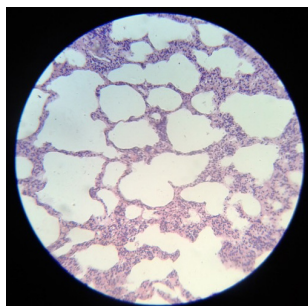


Рисунок 1 – Ткань легкого крысы в норме

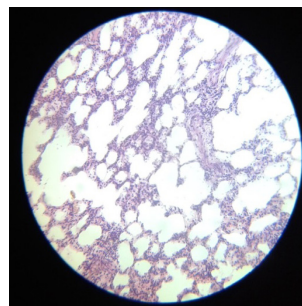


Рисунок 2 – Ткань легкого у ложноперированной крысы

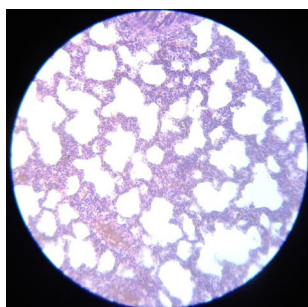


Рисунок 3 – Ткань легкого при ИГМ (контроль)

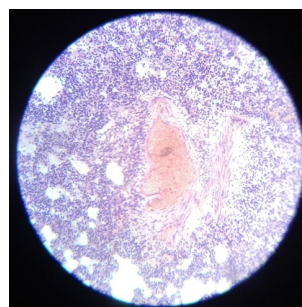


Рисунок 4 – Ткань легкого у крысы с ИГМ и коррекцией прогестероном

улучшению в течение трехмесячного наблюдения по сравнению с плацебо [8]. В мета-анализе выявлено, что прогестерон снижает риск смерти и тяжелой инвалидности [9].

Однако если механизм действия препарата на состояние мозга относительно изучается, то вопрос о влиянии его на легкие остается открытым.

Целью наших исследований является выяснение влияния прогестерона на изменения в легких при ИГМ.

Материал и методы. Работа выполнена на 20 белых беспородных крысах-самцах массой 200–230 г, которые составили 4 серии опытов. Первая группа состояла из интактных животных. Вторая – из ложноперированных животных, которым под наркозом проводился разрез кожи и тупое разведение мышц, вплоть до трахеи с последующим наложением швов. В третьей группе животным моделировалась ИГМ путем перевязки обеих общих сонных артерий под калипсоловым наркозом. В четвертой – животным с ИГМ вводили прогестерон в суточной дозе 30 мг/кг через 1, 24, 48 часов после моделирования ишемии.

Через трое суток животных выводили из эксперимента. Кровеносные сосуды инъецировали взвесью черной туши на 10%-ном нейтральном растворе формалина в разведении 1:4 через брюшную аорту. Животные на сутки помещались в хо-

лодильник, в течение которых органы фиксировались формалином.

Затем проводилось патолого-анатомическое описание, серийная фотосъемка, забор материала для последующего изготовления просветленных и гистологических препаратов, окрашенных гематоксилин-эозином и по Ван-Гизону.

Результаты и обсуждение. На окрашенных гистологических срезах легких здоровых крыс (рисунок 1) видны альвеолы, напоминающие пустоты различной формы и величины. Альвеолы разделены перегородками различной толщины и конфигурации. Истонченные отрезки перегородок в литературе называются по-разному: аэрогематический барьер, легочная мембрана, альвеолярно-капиллярная мембрана и т. д. На этом отрезке межальвеолярной перегородки происходит газообмен между альвеолярным воздухом и кровью, омывающей альвеолы снаружи. Поэтому термин “альвеолярно-капиллярная мембрана” подразумевает структуру, согласно которой альвеолы выстланы однослойным эпителием, к базальной мембране которого плотно прилежит базальная мембрана эндотелия капилляров, образующих густую сеть. Однако, по последним данным электронно-микроскопических исследований, в малом круге кровообращения нет сети капилляров, окружающей альвеолы. По современным представлениям отдельные альвеолы

не оплетаются сетью капилляров, а омываются кровью, текущей по сосудам диаметром до 50 мкм, названным “кровяными каналами” [10, 11]. Стенка этих каналов настолько тонка, что под обычным микроскопом их не видно. Помимо вышеописанных участков имеются утолщенные перегородки, которые состоят из соединительной ткани и являются стромой органа. В этих участках, кроме альвеолоцитов и эндотелиоцитов, присутствуют гистиоциты, тучные и нервные клетки.

У ложнооперированных крыс наблюдаются изменения, вызванные не только оперативным вмешательством, но и общим наркозом (рисунок 2). На одних участках ткани легкого отмечается разрыв межальвеолярных перегородок с сохранением булавовидных окончаний, на других – уменьшение размера альвеол с сохранением относительно толстой нормальной межальвеолярной перегородки. Имеются интерстициальные отечные явления, воздушность ткани снижена. На патанатомическом вскрытии паренхимы легких выглядит более массивной.

При моделировании ишемии отмечается усугубление изменений в ткани легкого: ярко выраженный интерстициальный отек и относительное уменьшение воздушности легких при уплотнении межальвеолярных перегородок (рисунок 3). Отмечаются участки с микрокровоизлияниями и элементы начала соединительно-тканного разрастания.

Под действием прогестерона у крыс с ИГМ отмечается ухудшение гистологической картины легкого, что выражается разрастанием молодой соединительной ткани и наличием участков ателектаза (рисунок 4).

Таким образом, при ишемии головного мозга прогестерон обладает нейротрофическим эффектом, однако на ткань легкого ожидаемого положительного эффекта не оказывает.

Литература

1. Robertson C.L., Puskar A., Hoffman G.E. et al. Physiologic progesterone reduces mitochondrial dysfunction and hippocampal cell loss after traumatic brain injury in female rats // *Exp. Neurol.* 2006. 197. 235–243.
2. Attella M.J., Nattinville A., Stein D.G. Hormonal state affects recovery from frontal cortex lesions in adult female rats // *Behav. Neural Biol.* 1987. 48. 352–367.
3. Meffre D., Labombarda F., Delespierre B. et al. Distribution of membrane progesterone receptor alpha in the male mouse and rat brain and its regulation after traumatic brain injury // *Neuroscience*. 2013. 231. 111–112.
4. Wright D.W., Bauer M.E., Hoffman S.W., Stein D.G. Serum progesterone levels correlate with decreased cerebral edema after traumatic brain injury in male rats // *J. Neurotrauma*. 2001. 18. 901–909.
5. Li Z., Wang B., Kan Z. et al. Progesterone increases circulating endothelial progenitor cells and induces neural regeneration after traumatic brain injury in aged rats // *J. Neurotrauma*. 2012. 29. 343–353.
6. Barha C.K., Ishrat T., Epp J.R. et al. Progesterone treatment normalizes the levels of cell proliferation and cell death in the dentate gyrus of the hippocampus after traumatic brain injury // *Exp. Neurol.* 2011. 231. 72–81.
7. Tang H., Hua F., Wang J. et al. Progesterone and vitamin D: Improvement after traumatic brain injury in middle-aged rats // *Horm. Behav.* 2013. 64. 527–538.
8. Shakeri M., Boustani M.R., Pak N. et al. Effect of progesterone administration on prognosis of patients with diffuse axonal injury due to severe head trauma // *Clin. Neurol. Neurosurg.* 2013. 115. 2019–2022.
9. Ma J., Huang S., Qin S., You C. Progesterone for acute traumatic brain injury // *Cochrane Database Syst. Rev.* 2012. 10. doi:10.1002/14651858.CD008409.pub3.
10. Иванов К.П. Морфодинамический анализ системы микроциркуляции в легких (прижизненные морфологические исследования) / К.П. Иванов, Н.Н. Мельников // *Морфология*. 2011. Т. 139. № 3. С. 63–66.
11. Шидиков Ю.Х.-М. Ультроструктурные изменения микроциркуляторного русла и паренхимы легких при физических нагрузках в условиях высокогорья / Ю.Х.-М. Шидиков, И.А. Абдумаликова // *Вестник КPCY*. 2016. Т. 16. № 7. С. 191–193.