

УДК 616.6-007-07:618

ДИАГНОСТИЧЕСКИЙ ПОИСК ПАТОГЕНЕТИЧЕСКИХ КРИТЕРИЕВ ПРИ СОЧЕТАННЫХ ПОРОКАХ РАЗВИТИЯ МОЧЕПОЛОВЫХ ОРГАНОВ У ЖЕНЩИН

И.В. Колесниченко

Рассматриваются основные диагностические критерии при выявлении сочетанных пороков развития органов мочеполовой системы у женщин с выведением алгоритма обследования и лечения.

Ключевые слова: пороки развития; мочеполовая система; диагностические критерии.

DIAGNOSTIC CRITERIA SEARCH PATHOGENETIC IN COMBINED MALFORMATIONS OF THE UROGENITAL ORGANS IN WOMEN

I. V. Kolesnichenko

The article considers the main diagnostic criteria for the detection of associated malformations of the genitourinary system in women with breeding algorithm of examination and treatment.

Keywords: malformations of the urogenital system; the diagnostic criteria.

Введение. Сочетанные пороки развития мочеполовой системы у женщин занимают в структуре всех аномалий популяции человека четвертое место (9 %). Их выявляют среди девочек с гинекологической патологией в 6,5 % случаев [1]. Пороки развития женских половых органов являются одной из наиболее актуальных проблем репродуктивного здоровья детей и подростков, и составляют 4 % среди всех врожденных аномалий развития [2–4].

В 56 % случаев у девочек с пороками развития влагалища выявляется различная патология мочевыделительной системы [5]. Реже наблюдается сочетание пороков развития половой и мочевыделительной систем с аноректальными аномалиями и патологией опорно-двигательного аппарата, что связано с особенностями эмбрионального развития, одновременной закладкой этих органов и систем [6–9].

Наличие сопутствующих заболеваний и пороков развития других органов и систем приводит к неполной и несвоевременной диагностике, неправильному ведению и лечению пациентов, необоснованным оперативным вмешательствам и, как следствие, к возникновению осложнений в 23–24 % случаев [10].

Несмотря на увеличение встречаемости сочетанных аномалий развития органов мочеполовой

системы у женщин, многие остаются незамеченными вплоть до менархе, что связано с недостаточно выясненными клиническими особенностями и диагностическими ошибками [6].

Целью данной публикации явилось указание на основные диагностические критерии при обследовании пациенток с сочетанными пороками развития на примере синдрома Майера – Рокитанского – Кюстнера с учетом разработанного алгоритма.

Материал и методы. В период с 2010 по 2015 г. в Республиканском научном центре урологии Национального госпиталя при Министерстве здравоохранения Кыргызской Республики (РНЦУ НГ при МЗ КР) зафиксировано десять обращений пациенток с пороками развития уrogenитальной системы.

В 60 % случаев обнаружен изолированный синдром Майера – Рокитанского – Кюстнера, в 40 % обследований имелось сочетание данной аномалии с пороками развития почек и костного скелета, т. е. выявлен синдром Майера – Рокитанского – Кюстнера – Хаузера.

В 70 % наблюдений, основной жалобой, побудившей пациенток обратиться к гинекологу, явилась первичная аменорея (тип I). В 30 % случаев отмечалось невозможность ведения половых отношений.

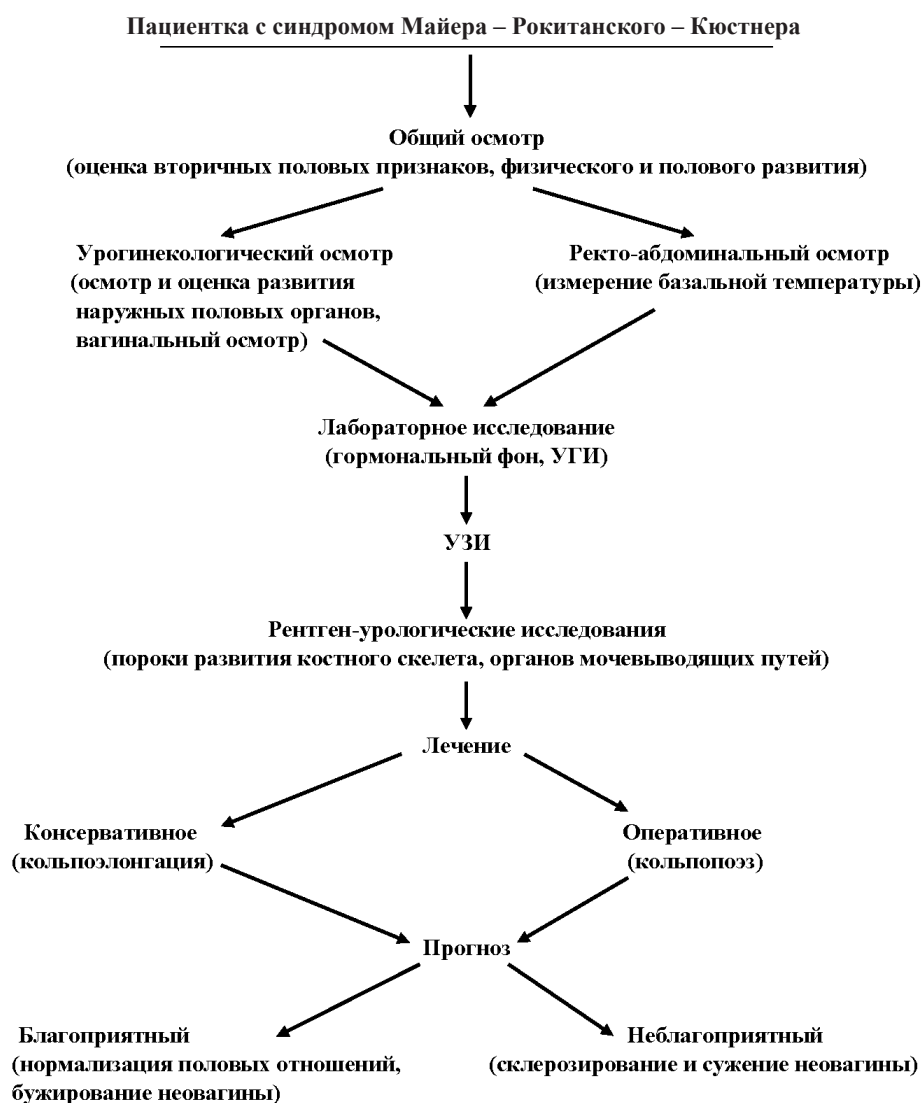


Рисунок 1 – Алгоритм обследования и лечения больных с синдромом Майера – Рокитанского – Кюстнера

Средний возраст больных составил 17–22 года. Все больные были уроженками южных регионов Кыргызстана. Данные случаи зарегистрированы спорадически, семейных форм наследственности не было.

Несмотря на имеющиеся данные литературы по клинике, диагностике и лечению пороков развития женских мочеполовых органов, многие вопросы данной проблемы изучены недостаточно. Ошибки диагностики при первичном обращении к врачу наблюдались в 50 % случаев у девочек с аплазией влагалища [6].

Таким образом, очевидна необходимость разработки рациональных методов диагностики по-

роков развития урогенитальной системы у пациенток, выбор наиболее оптимального возраста начала лечения и его характер [11].

Нами разработан и внедрен в практическую урогинекологию алгоритм обследования и лечения пациенток на примере синдрома Майера – Рокитанского – Кюстнера – Хаузера (рисунок 1).

Результаты и обсуждение. Осмотр всех наших пациенток проходил согласно вышеуказанному алгоритму. Так, при обследовании больных с синдромом Майера – Рокитанского – Кюстнера – Хаузера общий осмотр выявил правильное телосложение, соответствие физического и полового развития возрастным нормам у всех больных.

При первичном урогинекологическом осмотре пациенток сохранялось нормальное развитие наружных половых органов и фенотипический генотип.

При вагинальном осмотре при помощи зонда, влагалище определялось в виде укороченного слепого мешка длиной 1,5–2 см.

Ректо-абдоминальное исследование позволило пальпировать тяж в месте типичного расположения матки и отсутствие придатков.

Недоразвитие внутренних половых органов проявлялось наличием рудиментной матки в виде небольшого тяжа с неполноценными фаллопиевыми трубами. При этом яичники имели нормальную архитектуру и полноценно функционировали, так как график измерения базальной температуры в прямой кишке соответствовал смене фаз менструального цикла.

Показатели уровня гонадотропинов и стероидов в плазме соответствовали нормативам, т. е. хромосомные аномалии отсутствовали. У всех пациенток имелся женский кариотип 46XX.

В 40 % наблюдений в ходе рентгенологического обследования диагностированы сочетанные пороки развития органов мочевыводящей системы и костного скелета в виде удвоения почек, гипоплазии почек, энуреза в детстве на фоне Spina bifida L5-S1, спондилолистеза крестцовых позвонков, в 10 % случаев обнаружена аномалия расположения почек в виде подвздошной дистопии в сочетании с атрезией крестцовых позвонков и копчика. Таким образом, синдром Майера – Рокитанского – Кюстнера – Хаузера (тип II) был выявлен в 50 % случаев.

30 % обследованных пациенток при синдроме Майера – Рокитанского – Кюстнера – Хаузера получали процедуры кольпоэлонгации в гинекологических центрах города Бишкек, но были не удовлетворены результатами данного вида лечения.

В связи с отсутствием клинического эффекта все больные обратились в РНЦУ НГ при МЗ КР для полноценного обследования и решения дальнейшей тактики лечения.

90 % больным произведен кольпопоз из различных отделов толстого кишечника. В 80 % случаев выполнялся кольпопоз из сигмовидного отдела на собственной сосудистой брыжейке, в 10 % – кольпопоз из слепого отдела толстого кишечника ввиду короткой брыжейки сигмы и невозможности ее мобилизации. В 10 % наблюдений кольпопоз произведен кожными лоскутами промежности. Результаты хирургической коррекции оценены как удовлетворительные, послеоперационных осложнений не наблюдалось.

Таким образом, единственным патогенетически обоснованным методом лечения сочетанных пороков развития женских мочеполовых органов является реконструктивно-пластическая операция. Данный вид коррекции оправдан при своевременной диагностике и указании на основные патогенетические аспекты заболевания, что является залогом успешного лечения и повышения качества жизни пациенток.

Литература

1. Адамян Л.В. Оперативная гинекология детей и подростков / Л.В. Адамян, Е.А. Богданова. М.: ЭликсКом, 2004. 208 с.
2. Барнокулов О.М. Хирургическое лечение аплазии влагалища: автореф. дис. ... канд. мед. наук / О.М. Барнокулов. Ташкент, 2003. 19 с.
3. Богданова Е.А. Диагностика и лечение аплазии части влагалища / Е.А. Богданова // Акушерство и гинекология. 2003. № 1. С. 20–23.
4. Хашукоева А.З. Современные подходы к диагностике, хирургическому лечению и реабилитации больных с аномалиями развития матки и влагалища: дис. ... д-ра мед. наук / А.З. Хашукоева. М., 1998. 366 с.
5. Баранова Н.М. Пороки развития влагалища у девочек и методы их коррекции: автореф. дис. ... канд. мед. наук / Н.М. Баранова. М., 2010.
6. Демидов В.Н. Ультразвуковая диагностика пороков развития матки и влагалища / В.Н. Демидов. М.: Триада-Х, 2006. Вып. VII. 120 с.
7. McCann E., Fryer A.E., Craigie R. et al. Genitourinary malformations as a feature of the Pallister-Hall syndrome / E. McCann, A.E. Fryer, R. Craigie et al. // Clin. Dysmorphol. 2006. V. 15. № 2. P. 75–79.
8. Pena A., Levitt M.A., Hong A., Midulla P. Surgical management of cloacal malformations: a review of 339 patients / A. Pena, M.A. Levitt, A. Hong, P. Midulla // Pediatr. Surg. 2004. V. 39. № 3. P. 470–47.
9. Адамян Л.В. Пороки развития матки и влагалища / Л.В. Адамян, В.И. Кулакова, А.З. Хашукоева. М.: Медицина, 1998. 327 с.
10. Коколина В.Ф. Детская и подростковая гинекология: руководство для врачей / В.Ф. Коколина. М.: Медпрактика-М, 2006. 640 с.
11. Стандартные принципы обследования и лечения детей и подростков с гинекологическими заболеваниями и нарушениями полового развития / под ред. В.И. Кулакова, Е.В. Уваровой. М.: Триада-Х, 2004. 136 с.