

УДК [616-021.4-08:615.322:633.882.21]:615.777.9

МОРФОЛОГИЧЕСКИЕ ОСОБЕННОСТИ ТЕЧЕНИЯ ВОСПАЛЕНИЯ У ОПЫТНЫХ КРЫС НА ФОНЕ КОМБИНИРОВАННОГО ВОЗДЕЙСТВИЯ ВАНАДИЯ И ХРОМА

М.К. Балабекова

Исследовано влияние тяжелых металлов на течение асептического воспаления у крыс. Установлено, что течение асептического воспаления у опытных крыс носило более затяжной характер с элементами некроза и гипоплазии костного мозга.

Ключевые слова: крысы; иммунологическая реактивность; асептическое воспаление; костный мозг; тяжелые металлы; морфология; цитология.

MORPHOLOGICAL FEATURES OF INFLAMMATION IN EXPERIMENTAL RATS ON THE BACKGROUND SEED VANADIUM AND CHROMIUM

M.K. Balabekova

The influence of heavy metals during aseptic inflammation in rats. It was established that during aseptic inflammation in the experimental rats was of a protracted nature with elements of necrosis and bone marrow hypoplasia.

Key words: rat; immunological reactivity; aseptic inflammation; bone marrow; heavy metals; morphology; cytology.

Известно, что течение и исход многих патологических процессов зависят от состояния общей (неспецифической) резистентности организма [1, 2]. Резистентность организма к инфекционным агентам в значительной степени определяется его способностью ограничивать зону повреждения и обеспечивать элиминацию возбудителя. Основными механизмами защиты организма человека при инфекциях являются воспаление, локализованное в зоне повреждения, ответ острой фазы и развитие иммунного ответа [3–7].

К сожалению, в действительности при заболеваниях зачастую наблюдается угнетение одного или нескольких механизмов противоинфекционной защиты, что приводит к развитию хронических процессов, а в особо тяжелых случаях и к гибели организма. Наиболее часто при инфекционных процессах нарушается функция иммунной системы, что существенно снижает эффективность антимикробной защиты [8, 9].

Нарушение регуляции воспалительного процесса приводит к существенному изменению его течения. При этом защитный потенциал организма снижается, а механизмы разрушения тканей, наоборот, усиливаются, что проявляется в хронизации процесса, переходе воспаления из нормерги-

ческого в гипо- или гиперергическую форму, что приводит к тяжелым клиническим осложнениям [10]. Поэтому процессы регуляции воспаления, причины, механизмы и последствия дисрегуляции являются предметом изучения патофизиологии. В связи с вышеизложенным, целью настоящего исследования явилось изучение морфологических и цитологических особенностей течения воспалительного процесса у животных, подвергавшихся воздействию соединений ванадия и хрома.

Материал и методы исследования. Эксперименты выполнены на 100 белых крысах-самцах массой 180–220 г, содержащихся в стандартных условиях вивария на обычном пищевом рационе. Проведены 2 серии экспериментов: 1-я серия – контрольные животные; 2-я серия – животные с воспалением на фоне интоксикации ванадатом аммония (ВА) и бихроматом калия (БК) (ВА + БК + скипидар) (опыт). У опытных животных интоксикацию солями металлов вызывали путем введения ванадата аммония (ВА) и бихромата калия (БК) в дозе по 5 мг/кг массы тела перорально через зонд в течение двух недель. По окончании двухнедельной заправки ВА и БК у животных вызывали асептическое воспаление путем подкожного введения 0,3 мл скипидара на вазелиновом масле в межлопаточную область.

Животных выводили из эксперимента путем декапитации после хлороформового наркоза на 1-е, 7-е, 14-е, 30-е и 45-е сутки эксперимента после моделирования асептического воспаления.

Морфологическое исследование ткани воспаления проводили в лаборатории кафедры патологической анатомии. Ткань воспаления фиксировали в 10 %-ном нейтральном растворе формалина и жидкости Карнуа. После стандартной проводки материала парафиновые срезы толщиной 7–8 мм окрашивали гематоксилин-эозином.

Окрашивание мазков-отпечатков костного мозга и лимфоузлов по Романовскому – Гимза производилось в лаборатории патоморфологии Научного центра хирургии им. А.Н. Сызганова МЗ РК. Мазки-отпечатки костного мозга перед окраской по Романовскому – Гимза высушивали на открытом воздухе. Мазки костного мозга проконсультированы в Научном центре педиатрии и детской хирургии МЗ РК.

Результаты и обсуждение. У животных вызывали интоксикацию солями металлов путем введения ВА и БК в дозе по 5 мг/кг массы тела перорально в течение двух недель. По окончании двухнедельной затравки ВА и БК у животных вызывали асептическое воспаление путем подкожного введения 0,3 мл скипидара на вазелиновом масле в межлопаточную область. Из экспериментов животных выводили путем декапитации под эфирным наркозом через 1, 7, 14, 30 и 45 суток. У животных, которым на фоне интоксикации солями металлов моделировали асептическое воспаление, клинически наблюдали иную картину воспаления. Так, на первой неделе исследования, вместо острого воспаления наблюдалась лишь припухлость ткани,

четких границ которой не было заметно. Только на 14-е сутки наблюдения очаг воспаления был локализован, на поверхность кожи просачивался гнойный экссудат с примесью крови. К 30-м суткам исследования в очаге воспаления обнаруживалась слабовыраженная припухлость при отсутствии гнойного отделяемого, покрытая небольшой корочкой. Гистологическая картина очага некроза в области введения скипидара через сутки нерезко отличалась от некроза, вызванного только введением скипидара, хотя в зоне некроза преобладал отек, чем лейкоцитарная инфильтрация. Зона гиперемии вокруг очага некроза была слабовыраженной, зона некроза нечетко выделялась от окружающих мягких тканей. Гистиомоноцитарные инфильтраты обнаруживались в умеренном количестве.

Через 7 суток обнаруживалась широкая зона реактивного воспаления вокруг очага некроза (рисунок 1). На границе с некрозом отмечался выраженный отек, лейкоцитарная инфильтрация. Широкая зона на границе с окружающей нормальной тканью состояла из фибробластов, тонких коллагеновых волокон, стало меньше моноцитов, больше гистиоцитов, эозинофильных лейкоцитов. Обнаружено много сосудов капиллярного типа. Коллагеновые волокна располагались горизонтально в отношении сосудов, располагавшихся вертикально.

На 14-е сутки зона некроза заметно меньше, чем в предыдущем сроке. На границе с некрозом преобладали моноцитарные клетки, много лейкоцитов. Капсула вокруг некроза тоньше, в ней преобладала зрелая грануляционная ткань с формированием соединительно-тканной капсулы.

Через 30 суток в центре раны сохранялся довольно крупный очаг некроза с распадом клеточ-

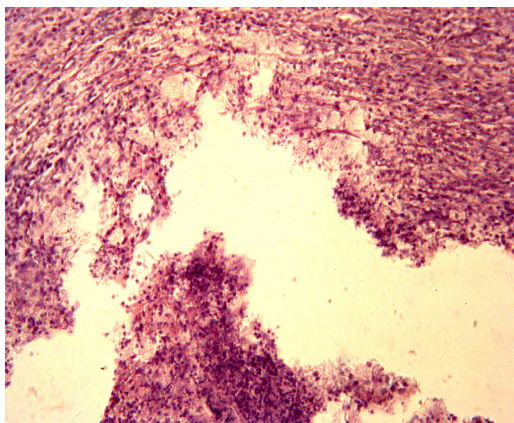


Рисунок 1 – Микроскопическая картина ткани воспаления опытных крыс через 7 суток после введения скипидара на фоне интоксикации ВА и БК. Вокруг некроза широкая зона грануляционной ткани. Окраска гематоксилин-эозином. Увеличение $\times 200$

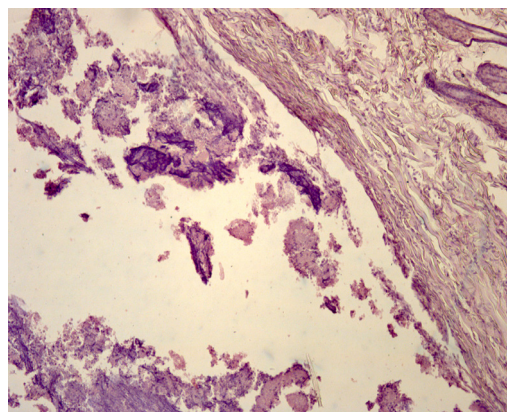


Рисунок 2 – Микроскопическая картина ткани воспаления опытных крыс через 30 суток после введения скипидара на фоне интоксикации ВА и БК. Крупный очаг некроза со слабовыраженной капсулой. Окраска гематоксилин-эозином. Увеличение $\times 200$

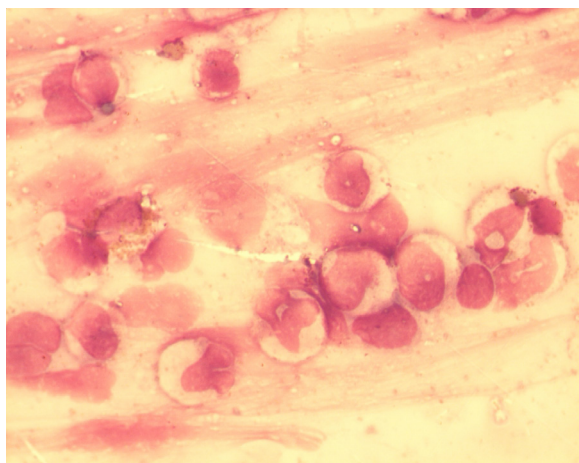


Рисунок 3 – Морфологическая картина (через 1 сутки) костного мозга бедренной кости крыс с экспериментальным воспалением, вызванным после двухнедельной интоксикации ВА и БК. Окрашивание по Романовскому – Гимза. Увеличение $\times 1000$

ных элементов. За очагом некроза слабовыраженная грануляционная ткань с единичными сегментоядерными лейкоцитами (рисунок 2).

Через 45 суток в зоне введения скипидара еще сохранялись микроскопические очаги некроза, окруженные зрелой грануляционной тканью, свидетельствовавшие о незавершенности некротического процесса, вызванного воздействием скипидара на фоне введения соединений металлов опытным животным.

Таким образом, моделирование асептического воспаления при помощи подкожного введения скипидара у животных, предварительно затравленных соединениями ванадия и хрома, приводило к наличию слабовыраженных признаков воспаления, затяжному течению воспалительного процесса и нарушению заживления раны. Микроскопически ткань воспаления предстала в виде широкой зоны некроза со слабовыраженной лейкоцитарной инфильтрацией и поздним развитием грануляционной ткани.

Цитологическое исследование костного мозга у крыс, подвергавшихся воздействию скипидара после двухнедельной затравки ванадатом аммония и бихроматом калия, выявило у них существенные нарушения костномозгового кроветворения. Как показано на рисунке 3 в пунктате костного мозга на фоне бесструктурной массы встречались дегенеративно измененные клетки предположительно миелоидного и лимфоидного характера, структуру которых невозможно было определить. Клетки эритроидного и мегакариоцитарного ростков не представлены.

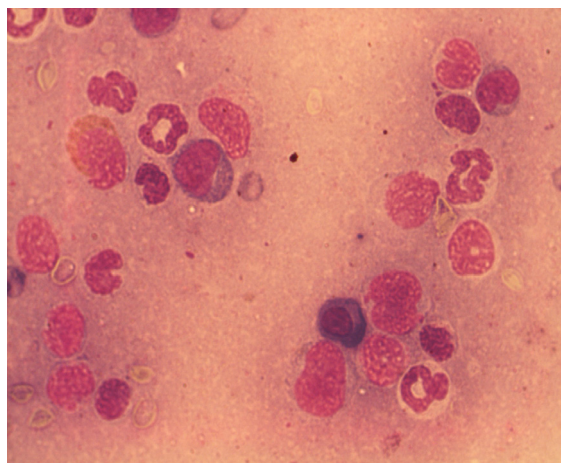


Рисунок 4 – Морфологическая картина (через 14 суток) костного мозга бедренной кости крыс с экспериментальным воспалением, вызванным после двухнедельной интоксикации ВА и БК. Окрашивание по Романовскому – Гимза. Увеличение $\times 1000$

Восстановительный период, продолжавшийся в течение как 7, так и 14 суток, у опытных крыс с экспериментальным воспалением не приводил к заметным сдвигам цитологической картины костного мозга.

Цитологическое исследование костного мозга опытных крыс с экспериментальным воспалением (через 14 суток), представленное на рисунке 4, показало, что пунктат костного мозга был скудным, представлен единичными клетками гранулоцитарного ростка и голыми ядрами. Мегакариоцитарный росток не представлен.

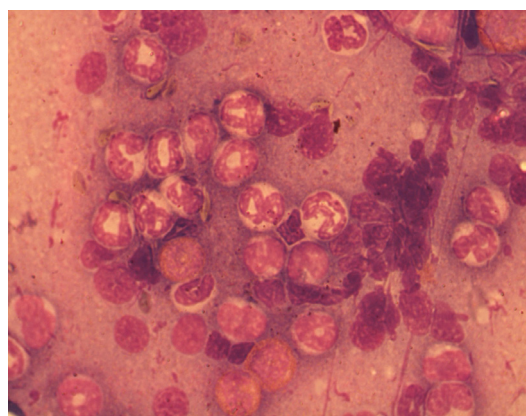


Рисунок 5 – Морфологическая картина (через 30 суток) костного мозга бедренной кости крыс с экспериментальным воспалением, вызванным после двухнедельной интоксикации ВА и БК. Окрашивание по Романовскому – Гимза. Увеличение $\times 1000$

Через 30 суток пунктат костного мозга оставался по-прежнему скудным, на фоне дегенеративно измененных клеток встречалось умеренное количество клеток гранулоцитарного ряда с признаками созревания. Как видно из рисунка 5, клетки гранулоцитарного ряда носили признаки зрелости, но многие клетки были представлены голыми ядрами. Аналогичные изменения костного мозга получены и через 45 суток.

На основании проведенных цитологических исследований можно заключить, что течение экспериментального воспаления у крыс осложнялось гематотоксическим действием соединений ванадия и хрома. Так, в костном мозге экспериментальных животных увеличивался процент лимфоцитов и гранулоцитов с признаками апоптоза. Комбинированное введение ванадия и хрома приводило к гипоплазии костного мозга за счет снижения незрелых и зрелых гранулоцитов, эритрономобластов, лимфоцитов и мегакариоцитов.

Литература

1. Харченко Е.П. Иммунная привилегия: патологический аспект / Е.П. Харченко // Иммунология. 2009. Т. 30. № 4. С. 249–255.
2. Blalock J. The immune system as the sixth sense // J. Intern. Med. 2005. Vol. 257. N 2. P. 126–138.
3. Linbao Zhang, Wei Sun, Wengui Cai, Zhe Zhang, Yangguang Gu, Haigang Chen, Shengwei Ma, Xiaoping Jia. Differential response of two ferritin subunit genes (VpFer1 and VpFer2) from *Venerupis philippinarum* following pathogen and heavy metals challenge. *Fish & Shellfish Immunology*, Volume 35, Issue 5, November 2013, P. 1658–1662.
4. Harold I Zeliger. Human Toxicology of Chemical Mixtures (Second Edition), 25-Immune System. 2011, P. 355–364.
5. Ha Na Kim, Chan-il Park, Young Sun Chae, Won Joon Shim, Moonkoo Kim, R.F. Addison, Jee-Hyun Jung. Acute toxic responses of the rockfish (*Sebastes schlegeli*) to Iranian heavy crude oil: Feeding disrupts the biotransformation and innate immune systems. *Fish & Shellfish Immunology*, Volume 35, Issue 2, August 2013, P. 357–365.
6. Харченко Е.П. Иммунная узнаваемость мозга / Е.П. Харченко, М.Н. Клименко // Журн. неврол. и психиатр. 2007. Т. 107. № 8. С. 68–77.
7. Watkins L.R., Maier S.F. Immune regulation of central nervous system function: from sickness to pathological pain // J. Intern. Med. 2005. Vol. 257. № 2. P. 139–155.
8. Curtis Angela, Morton Jackie, Balafa Chariklia et al. The effects of nickel and chromium on human keratinocytes: Differences in viability, cell associated metal and IL-1 α release // Toxicol. in Vitro [ЭИ]. 2007. 21. № 5. С. 809–829.
9. Боев М.В. Сравнительная гигиеническая оценка биологических маркеров экспозиции и межсредового распределения микроэлементов в среде обитания: автореф. дис. ... канд. мед. наук / М.В. Боев. Оренбург, 2008. 30 с.
10. Kieć-Świerczyńska-Marta, Kręcisż Beata, Bąkiewicz-Mitura Katarzyna. Allergy to metals as a cause of orthopedic implant failure // Int. J. Occup. Med. and Environ. Health. 2006. 19. № 3. P. 178–180.