

УДК 616.12–089 (575.2) (04)

ОСОБЕННОСТИ ХИРУРГИИ СЕРДЦА С ИСПОЛЬЗОВАНИЕМ ПРАВОСТОРОННЕЙ
ПЕРЕДНЕЙ МИНИТОРАКОТОМИИ В УСЛОВИЯХ ИСКУССТВЕННОГО
КРОВООБРАЩЕНИЯ НА РАБОТАЮЩЕМ СЕРДЦЕ

Ж.О. Шейшенов

Показана методика правосторонней передней миниторакотомии при коррекции дефекта межпредсердной перегородки в условиях искусственного кровообращения на работающем сердце без пережатия аорты.

Ключевые слова: дефект межпредсердной перегородки; дефект межжелудочковой перегородки; миниторакотомия; искусственное кровообращение.

Оперативные доступы определяют успех и отдаленные результаты операции, являясь одной из важных составных частей оперативного вмешательства [1, 2].

Миниинвазивные доступы широко применяются в хирургической коррекции изолированных септальных дефектов сердца [3–6]. Миниинвазивная техника, обеспечивая достаточную визуализацию магистральных сосудов, сердца и внутрисердечных структур, позволяет максимально сохранить анатомическую целостность скелета грудной клетки. Несмотря на небольшой срок использования, эта методика зарекомендовала себе как малотравматичный, высокоэффективный способ устранения септальных дефектов [7–9].

Материал и методы исследования. Материалом для анализа послужили данные обследования и лечения 74 пациентов с дефектом межпредсердной перегородки (ДМПП), оперированных в Центре кардиохирургии г.Тараза.

В основную группу включены 43 пациента (27 женского и 16 мужского пола) в возрасте от 1 года до 36 лет.

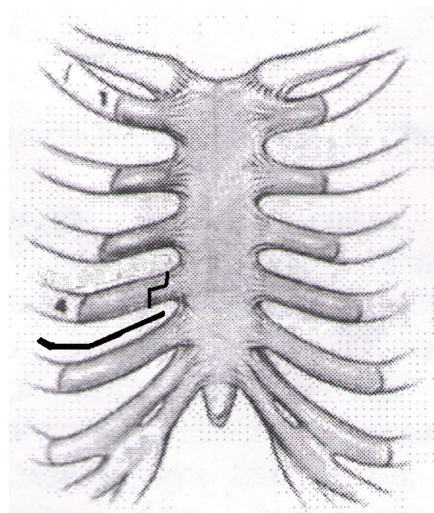
В контрольную группу включено 13 пациентов мужского и 18 женского пола (всего 31 пациент) в возрасте от 2 года 7 месяцев до 44 лет.

Пациенты основной группы были прооперированы доступом правосторонней передней миниторакотомии (ПМТ) по ходу IV межреберья, пациенты контрольной – доступом стандартной срединной продольной стернотомии (СПС).

Всем пациентам выполнена коррекция порока в условиях искусственного кровообра-

щения (ИК) на работающем сердце без пережатия аорты.

Результаты и обсуждение. Выполняя ПМТ или СПС, оперирующий хирург и его первый ассистент обязаны самым серьезным образом отнестись к проблеме гемостаза. Следует отметить, что некачественно выполненный гемостаз на фоне последующей гепаринизации может стать причиной массивной послеоперационной кровопотери, влекущей за собой повторную реторакотомию. Нами при выборе миниторакотомии использованы данные рентгенограммы органов грудной клетки в прямой проекции. Кожный разрез начинается у правого края грудины на уровне IV межреберья (см. рисунок) и дугообразно продолжается вниз до среднеключичной линии, т.е. составляя максимально 5–6 см.



Для профилактики повреждения легкого во время основного этапа оперативного вмешательства, инфицирования плевральной полости, а также большого удобства манипулирования в операционной ране правое легкое ограничивали влажной салфеткой. Перикардиотомию выполняли разрезом, параллельным ходу диафрагмального нерва, отступив от него 2,0–2,5 см. Верхняя граница разреза проходила максимально высоко до складки на восходящей части аорты, нижняя – до устья нижней полой вены (НПВ) с выкраиванием заплата для пластики дефекта. После вскрытия перикарда производили ревизию сердца и крупных сосудов на предмет доступности восходящей аорты и НПВ. При высоком расположении восходящей аорты дополнительно ступенчато пересекается хрящевая часть IV ребра. Это обеспечивает плотную фиксацию без диастазы и способствует быстрому заживлению. Для сближения сердца в правую плевральную полость и улучшения экспозиции использовали следующий прием: медиальный край разреза перикарда с помощью трех держалок вытягивается в рану и фиксируется к ранорасширителю, задний лоскут перикарда фиксируется нитями-держалками обычным способом. После подготовки операционного поля и проведения общей гепаринизации производили подключение аппарата искусственного кровообращения (АИК) по следующей методике: на восходящую часть аорты накладывали два кисета. Первый – двойной для установки и фиксации артериальной канюли (накладывался максимально высоко, как можно ближе к дуге аорты), второй – на наивысшей точке аорты (примерно на 1,5–2,0 см ниже предыдущей) для проведения профилактики аэроэмболии.

Кисет для введения канюли в верхнюю полую вену накладывали на ушко правого предсердия (ПП) после предварительного его отжатия мягким зажимом. Кисет для введения канюли в НПВ расположен максимально близко к устью последней.

При ДМПП без нижнего края канюляция НПВ производилась через колотую рану на правой боковой стенке грудной клетки с помощью гибкой армированной венозной канюли. Рана на стенке грудной клетки в конце операции послужила местом для установления дренажной трубки.

После достижения расчетной скорости перфузии пережимали турникеты на полых венах, выключали искусственную вентиляцию легких (ИВЛ). Разрез на ПП производили продольно между устьями полых вен. Обнаружив ДМПП, либо ушивали, либо производили его пластику заплатой из аутоперикарда, причем выбор лик-

видации дефекта осуществляли в зависимости от его диаметра.

Главными условиями проведения операции на работающем сердце без пережатия аорты являются следующие:

- адекватное перфузионное давление (не ниже 60 мм рт. ст.);
- опускания головного конца операционного стола на 20–25°;
- изменения положения операционного стола на 30° в сторону ассистента и подкладывания валика между лопатками;
- уровень крови, которую надо держать по краю дефекта и осторожное дренирование крови ассистентом с помощью кардиотомного отсоса из устья коронарного синуса;
- перед затягиванием последнего шва на дефекте перегородки анестезиолог раздувают легкие, что создает переполнение левого предсердия.

Затем производится герметизация ПП с включением одной четвертой объема ИВЛ с постепенным расслаблением турникетов из полых вен и перед наложением последних швов полностью отпускаются полые вены и включается полный дыхательный объем вентиляции. Кровоотсосание из отверстия в восходящей аорте продолжается до полной стабилизации гемодинамики т.е. подъема системного артериального давления в пределах 100–120/70–80 мм рт. ст.

Для профилактики аэроэмболии необходимо уделять особое внимание согласованной работе хирурга, анестезиолога и перфузиолога.

По окончании основного этапа оперативного вмешательства проводили тщательный гемостаз и стягивали ребра с помощью шва “ПОЛИСПАСТ”, далее непрерывным швом с адекватным сопоставлением костно-мышечного массива. Хрящевая часть IV ребра фиксировалась ниткой “капрон” или “этибонд 3/0” после сопоставления у места ступеньки и минимальной диастазой. После этого сводили подкожно-жировую клетчатку и заканчивали наложением внутрикожного косметического шва нитью “Викрил 4/0”.

По данным, во всех случаях при использовании ППМТ операцию заканчивали оставлением единственного дренажа в правой плевральной полости. Стандартная методика последующего ведения больных после операций на органах грудной клетки предусматривает удаление дренажа из плевральной полости только после проведения контрольной обзорной рентгенографии органов грудной клетки. В своей практике мы используем разработанную в центре методи-

ку удаления дренажа из плевральной полости и ведения дальнейшего периода без проведения предварительной обзорной рентгенографии органов грудной клетки. Его мы заменяли данными эхографии плевральной полости.

Для этого датчик устанавливали субкостально с максимальным наклоном оси сканирования вверх и ориентацией ультразвукового луча в область плеча одноименной стороны. Исследование проводили при спокойном дыхании, при необходимости – на глубине вдоха. Учитывая отсутствие отхождения содержимого по дренажу и наличие проведения дыхания над всей поверхностью легкого и данные эхографии (отсутствие экссудата в плевральной полости) дренаж удаляли. В 96 % случаев удаление дренажа производили на вторые сутки после операции. В последующем эхографию плевральной полости проводили по мере необходимости и с сопоставлением клинической картины.

По данным продолжительность операций по методикам ППМТ и СПС достоверно различалась: в среднем при использовании оперативного доступа ППМТ среднее время составило $17 \pm 0,35$ минуты, а при применении СПС – $28 \pm 0,21$ мин ($p < 0,001$).

В контрольной группе продолжительность гемостаза была достоверно дольше, чем в основной группе, за счет времени, истраченного на металлоостеосинтез грудины.

Длительность пребывания в отделении реанимации в обследуемых группах не различалась, а длительность ИВЛ составила: в основной группе $2,67 \pm 0,5$ час, тогда как в контрольной группе – $3,87 \pm 0,93$ час.

Наблюдалась нестабильность грудины с болевым синдромом на пасмурную погоду (8 случаев) и дискомфорт, сопровождающийся болезненностью над церкажными проволоками (17 пациентов) в контрольной группе. Из-за болезненности над церкажными проволоками, в 12 случаях их приходилось удалять в сроки от 3 до 18 месяцев под внутривенной анестезией в условиях операционного блока.

Особых технических трудностей в подключении артериальной магистрали не возникало и не требовало канюлирования бедренной артерии. Ни в одном случае не отмечалась диссекция стенки аорты.

Полученные результаты по анализу операционных и послеоперационных осложнений, связанных с адекватностью профилактики воздушной эмболии (постгипоксическая энцефалопатия, поражения почек, летальные исходы) подтверждают, что методика, используемая на-

ми, позволяет провести операцию без вышеуказанных осложнений.

При опросе пациентов основной группы и ухаживающих за ними близких всегда отмечалась удовлетворенность косметическим эффектом, чего не было у пациентов контрольной группы.

Выводы.

1. Коррекция ДМПП из доступа ППМТ в условиях ИК без пережатия аорты обладает удовлетворительными объективными и субъективными показателями.

2. При ППМТ практически исключены осложнения, связанные с введением кардиоплегического раствора и пережатием аорты.

Литература

1. *Credington A.N.* The right heart in congenital heart disease / A.N. Credington, W.J. Brawn, J.E. Deanfield. London. Greenwich medical media LTD. 1998. P. 40–62.
2. *Tirone E. David.* Is degenerative calcification of the native aortic valve similar to calcification of bioprosthetic heart valves / Tirone E. David, Joan Ivanov // J. Thorac. Cardiovasc. Surg. 2003. Vol. 126, 4. P. 939–941.
3. *Бокерия Л.А.* Минимально инвазивная хирургия сердца / Л.А. Бокерия // Сб. статей. М.: Изд-во НЦ ССХ им. Академика А.Н. Бакулева РАМН, 1998. С. 36–43.
4. *Di Donato R.M.* New trend in the management of atrial septal defects in children / R.M. Di Donato, R. Formigari, A. Giamberti // Circulation. 1998. Vol. 98 (Suppl. I). 176–187.
5. *Gundry S.R.* Cardiac operation in adults and children by ministernotomy: facile minimally invasive cardiac Surgery / S.R. Gundry, O.K. Shuttuck, F.F. Sardari // The Society of Thoracic Surgeons, 1997.
6. *Gundry S.R.* Facile minimally invasive cardiac surgery via ministernotomy / S.R. Gundry, O.K. Shuttuck, A.J. Razzouk // Ann. Thorac. Surg. 1998. Vol. 65. № 4. P. 1100–1104.
7. *Nykanen D.G.* Transcatheter cPDA occlusion: application in the small child / D.G. Nykanen, A.M. Hayes // J. Am. Coll. Cardiol. 1994; Vol. 23: 7. P. 1666–1668.
8. *Shader R.* Transvenous closure of PDA with ivalon plugs. Multicenter experience with a new technique / R. Shader, A. Hofstetter // Invest. Radiol. 1999. Vol. 34, № 1. P. 65–70.
9. *Rao P.S.* Transcatheter closure of ASD by “buttoned” devices // P.S. Rao, A.D. Wilson, P.S. Chopra // Am. J. Cardiol. 1992; 69: P. 1056–1061.