

УДК 616.36.995.1-089.87  
DOI: 10.36979/1694-500X-2022-22-1-23-29

## РАСШИРЕННЫЕ РЕЗЕКЦИИ ПЕЧЕНИ ПРИ АЛЬВЕОКОККОЗЕ

*Б.Х. Бебезов, Х.С. Бебезов, Т.М. Уметалиев, Н.Д. Мамашев,  
Э.А. Суров, Б.З. Рысбеков, С.Ж. Ажибеков*

Рассматриваются вопросы улучшения результатов диагностики и хирургического лечения при альвеококкозе печени. Анализированы результаты хирургического лечения 478 больных альвеококкозом печени с апреля 2009 по октябрь 2021 г. Резекция печени выполнена 430 больным. У 7 больных выявлены метастазы в головной мозг, у 3 – в легкие, еще у 4 – в мягкие ткани. В двух наблюдениях выявлен печеночно-бронхиальный свищ. Средний возраст пациентов составил  $37 \pm 2,3$  года. Мужчин было 149 (31,2 %), женщин – 329 (68,8 %). Обширная резекция печени выполнена 210 пациентам, атипичная резекция – 220. Резекция R0 выполнена в 62,0 % наблюдений, R1-2 – в 38,0 %. В раннем послеоперационном периоде отмечено 4 летальных исхода. Окончательное решение о резектабельности можно принять после интраоперационной ревизии, ИОУЗИ, УЗДГ и мобилизации печени. Резекция печени при распространенном альвеококкозе отличается обширностью, необходимостью выполнять резекцию и протезирование крупных сосудов, а также реконструкцию желчных протоков. Радикальным методом лечения остается резекция печени R0 при отсутствии отдаленных метастазов. При альвеококкозе печени оправдано выполнение повторных операций.

*Ключевые слова:* печень; альвеококкоз; резекция; протезирование сосудов; метастазы; трансплантационные технологии.

---

## АЛЬВЕОКОККОЗ ДАРТЫНДА БООРДУН КЕҢЕЙТИЛГЕН РЕЗЕКЦИЯЛАРЫ

*Б.Х. Бебезов, Х.С. Бебезов, Т.М. Уметалиев, Н.Д. Мамашев,  
Э.А. Суров, Б.З. Рысбеков, С.Ж. Ажибеков*

Бул макалада боордун альвеококкоз дартын аныктоонун жана хирургиялык дарылоонун натыйжаларын жакшыртуу маселелери каралат. 2009-жылдын апрелинен 2021-жылдын октябрына чейин боордун альвеококкозу менен ооруган 478 бейтапты хирургиялык дарылоонун жыйынтыгы талдоого алынды. 430 бейтапка боор резекциясы жасалган. Жети бейтаптын баш мээсинде, үчөөнүн өпкөсүндө, төртөөнүн жумшак ткандарында метастаздар бар экени аныкталган. Эки учурда боор-бронхиалдык көңдөйчө аныкталган. Бейтаптардын орточо жашы  $37 \pm 2,3$  жашты түздү. 149 (31,2%) эркек жана 329 (68,8%) аял болгон. Кеңири боор резекциясы 210 бейтапка, атиптик резекция 220 бейтапка жасалды. R0 резекциясы 62,0% байкоолордо, R1-2 - 38,0% жасалган. Операциядан кийинки алгачкы мезгилде 4 өлүм катталган. Резектабелдүүлүк боюнча акыркы чечим интраоперациялык ревизиядан, ИОУДИ, УДДГ жана боор мобилизациясынан кийин кабыл алынышы мүмкүн. Кеңири таралган альвеококкоздо боор резекциясы анын экстенсивдүүлүгү, ири тамырларды резекциялоо жана протездөө, ошондой эле өт жолдорун реконструкциялоо зарылдыгы менен мүнөздөлөт. Алыскы метастаздар жок болгон учурда R0 боор резекциясы дарылоонун радикалдуу ыкмасы бойдон калууда. Боордун альвеококкозу менен ооруган учурда кайталап жасалган операциялар негиздүү.

*Түйүндүү сөздөр:* боор; альвеококкоз; резекция; кан тамырларды протездөө; метастаздар; трансплантациялоо технологиялары.

## ADVANCED LIVER RESECTIONS IN ALVEOCOCCOSIS

*B.Kh. Bebezov, Kh.S. Bebezov, T.M. Umetaliev, N.D. Mamashev,  
E.A. Surov, B.Z. Ryspekov, S.Zh. Azhibekov*

The issues of improving the results of diagnosis and surgical treatment for liver alveococcosis are considered. The results of surgical treatment of 478 patients with liver alveococcosis from April 2009 to October 2021 were analyzed. Liver resection was performed in 430 patients. In 7 patients, metastases were found in the brain, in 3 in the lungs, and in 4 in the soft tissues. In 2 cases, a hepatic-bronchial fistula was detected. The average age of the patients was  $37 \pm 2.3$  years. There were 149 (31.2 %) men and 329 (68.8 %) women. Results. Extensive liver resection was performed in 210 patients, atypical resection in 220. R0 resection was performed in 62.0 % of cases, R1-2 – in 38.0 %. In the early postoperative period, 4 deaths were noted. The final decision on resectability can be made after intraoperative revision, IOUS, USG, and liver mobilization. Liver resection in case of widespread alveococcosis is extensive, the need to perform resection and prosthetics of large vessels, as well as reconstruction of the bile ducts. R0 liver resection in the absence of distant metastases remains a radical method of treatment. With liver alveococcosis, repeated operations are justified.

**Keywords:** liver; alveococcosis; resection; vascular prosthetics; metastases; transplant technologies.

**Введение.** Эхинококкоз – зоонозная инфекция, вызванная личиночными стадиями плоского червя рода *Echinococcus*. Для человека актуальны гидатидный и альвеолярный эхинококкоз из-за их повсеместного географического распространения и медико-социального урона, связанного как с диагностикой, так и с лечением заболевания. *Echinococcus multilocularis* встречается реже и ограничивается Центральной и Южной Америкой [1, 2].

По данным литературы, идет распространение *Echinococcus Multilocularis* на северное полушарие. Заболевание выявляется в Центральной Европе, Китае, Японии, Турции, Северной Америке, Канаде [1–6]. В странах СНГ альвеококкоз широко распространен в Средней Азии и на территории Закавказья [7]. Последние годы отмечается отчётливая тенденция роста заболеваемости в эндемичных очагах [7, 8], а также увеличение количества заболевших в неэндемичных регионах. Считается, это явление связано с усилением миграционных процессов и размыванием границ эндемичных зон [7, 8]. Окончательно «карта заболевания» сформировалась в начале XXI века, когда возбудитель был выявлен в большинстве стран центральной и восточной Европы, в Прибалтике, Центральной Азии [2, 9].

До настоящего времени не было описано случаев заболевания людей в Южном полушарии и Великобритании [2, 9]. В России крупные эндемичные зоны локализованы в Республике Саха, Красноярском, Хабаровском, Алтайском краях, на Камчатке и Чукотке, в Томской, Омской областях [4]. Первая работа с глобальной

оценкой заболеваемости альвеококкозом была опубликована в 2010 г. [10]. Согласно этому исследованию, каждый год в мире заболевают около 18 200 человек, при этом 91 % от всех случаев заражения приходится на Китай [2, 11]. Эпидемиологическое значение эхинококкозов обусловлено как его широким распространением, так и прогрессирующим течением заболевания с поражением различных органов, что приводит к длительной потере трудоспособности, инвалидизации и летальному исходу [2, 12].

Альвеококкоз печени – потенциально смертельное паразитарное заболевание, распространенное в некоторых странах Европы (Швейцария, Турция, Франция) и Японии, на Аляске и в Канаде [13–15].

В Нарынской области, особенно в высокогорных местностях Кыргызской Республики отмечается наибольшая заболеваемость альвеококкозом [16–18]. В своих работах профессор Б.Х. Бебезов и соавторы указывают на гиперэндемичный очаг в Ошской области с предполагаемой распространенностью до 15 на 100 тыс. населения [16, 18].

Резекция печени при альвеококкозе в объеме R0 является радикальным методом лечения. Протезирование нижней полой вены, воротной вены и печеночных вен с использованием трансплантационных технологий, а также трансплантация печени, успешно применяются для лечения альвеококкоза печени [7, 16, 19–25]. Альвеококкоз часто диагностируют на поздних стадиях, когда радикальная резекция печени невыполнима [17]. Учитывая эндемичный

Таблица 1 – Выполненные операции на печени

Операция	Число наблюдений, абс. (%)					
	ПГГЭ	РПГГЭ	ЛГГЭ	РЛГГЭ	АР	всего
R0	76	12	25	7	146	266 (62,0 %)
R1	14	32	7	14	57	124 (29,0 %)
R2	7	8	4	4	17	40 (9,0 %)
Всего	97	52	36	25	220	

Примечание. Здесь и далее: ПГГЭ – правосторонняя гемигепатэктомия; РПГГЭ – расширенная правосторонняя гемигепатэктомия; АР – атипичная резекция; ЛГГЭ – левосторонняя гемигепатэктомия; РЛГГЭ – расширенная левосторонняя гемигепатэктомия.

характер заболевания, хирургическую помощь оказывают в неспециализированных и непрофильных хирургических учреждениях, при этом, в основном, ограничиваются паллиативными и циторедуктивными вмешательствами [7, 18, 20, 26]. Паллиативная резекция печени с криодеструкцией приводит к продолжительной ремиссии и позволяет продлить жизнь пациентов на 10–12 лет [26, 27].

**Цель исследования** – оценка эффективности хирургического лечения альвеококкоза печени.

**Материал и методы.** Пациентам с признаками поражения магистральных сосудов и сосудов печени проводили доплерографию, КТ с болюсным контрастированием. КТ грудной клетки и МРТ головного мозга проводили с исключения отдаленных метастазов.

Обобщены результаты лечения 478 пациентов с диагнозом Альвеококкоз печени с апреля 2009 по октябрь 2021 г. Из них 149 – мужчин, 329 – женщин, средний возраст –  $37 \pm 2,3$  года. Длительность койко-дней в среднем составила  $13,2 \pm 3,7$ .

**Результаты.** Всего оперировано 430 больных, оперативные вмешательства различного объема выполнены от диагностической лапаротомии до резекций печени: в 210 наблюдениях – в объеме обширных анатомических резекций печени (РПГГЭ, ПГГЭ, РЛГГЭ, ЛГГЭ), в 220 – атипичная резекция (таблица 1).

Резектабельность составила 90,0 %, из них радикально оперированы 61,8 %. Расширенная правосторонняя гемигепатэктомия (рисунки 1, 2) выполнена 52 (12,0 %) больным. Правосторонняя гемигепатэктомия выполнена 97 (22,5 %) (рисунки 3, 4.)

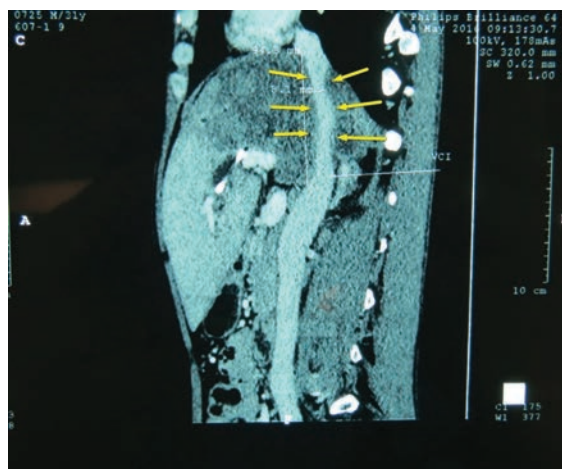


Рисунок 1 – Компьютерная томограмма. Альвеококкоз печени. Прорастание и сужение просвета НПВ (указано желтыми стрелками)

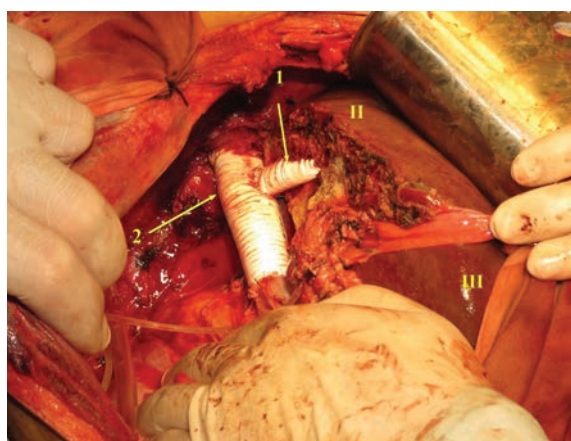


Рисунок 2 – Интраоперационное фото. Этап расширенной правосторонней гемигепатэктомии. Резецированы и протезированы НПВ (2) и устье левой печеночной вены (1). I, II и III указаны соответствующие сегменты печени

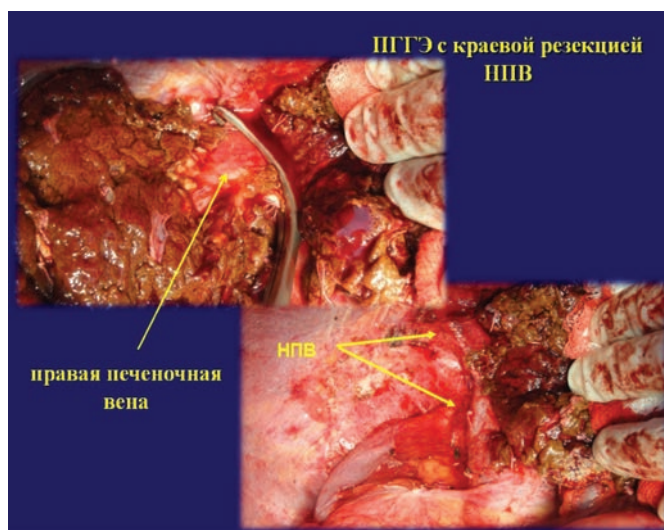


Рисунок 3 – Правосторонняя гемигепатэктомия с краевой резекцией НПВ

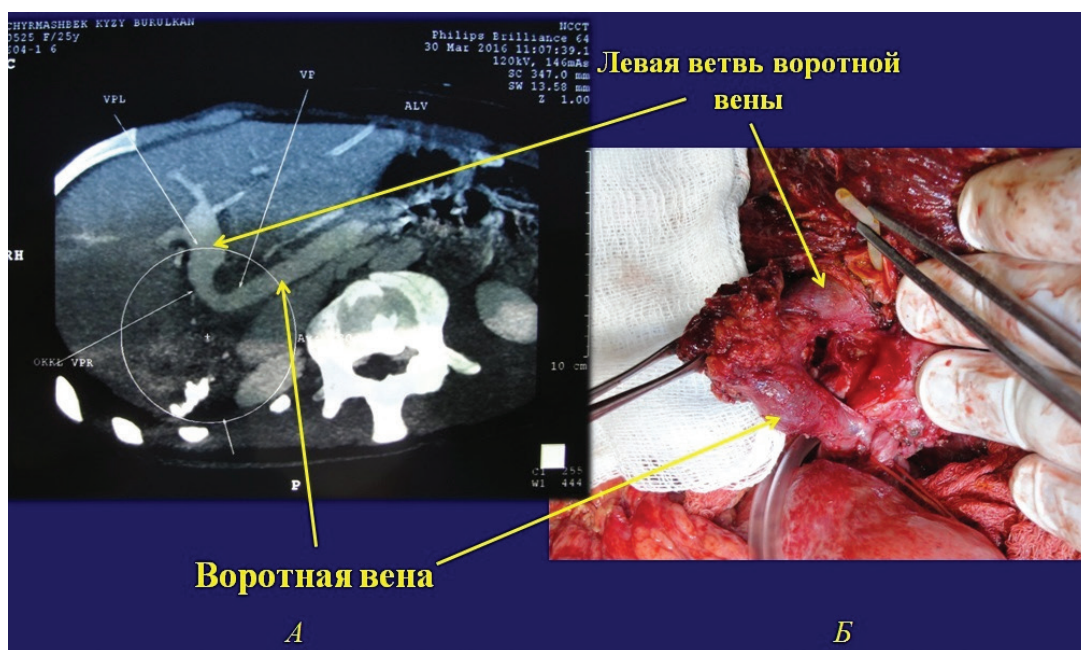


Рисунок 4 – Альвеококкоз печени. Проращение конfluence ВВ:  
А – компьютерная томограмма; Б – интраоперационное фото

Левосторонняя гемигепатэктомия осуществлена в 36 (8,4 %) наблюдениях, расширенная левосторонняя гемигепатэктомия – в 25 (5,8 %) больным.

17 больным в Приволжском окружном медицинском центре выполнили радикальные

вмешательства с применением трансплантационных технологий. В 19 (4,4 %) случаях больным по результатам интраоперационной ревизии и ИОУЗИ ограничили диагностической лапаротомией. Выявлено сочетанное поражение

Таблица 2 – Послеоперационные осложнения по Clavien – Dindo

Степень	Количество	Вид осложнения
I	18	Реактивный плеврит
	3	Двухсторонняя пневмония
II	22	Желчеистечение
IIIb	1	Тромбоз воротной вены
IVa	17	Печеночная недостаточность
V	1	На 1-е сутки после операции острого инфаркта миокарда
	2	На 3-и и 4-е сутки после операции в результате нарастающей печеночной недостаточности
	1	На 7-е сутки после операции от профузного желудочно-кишечного кровотечения

печеночной артерии, собственных печеночных вен и НПВ.

У некоторых больных обнаружили более 2-х осложнений. Больным с поражением желчевыводящих путей сначала проводили ЧЧХГ и ЧЧХС, далее выполняли резекцию печени. 43 больным ЧЧХГ и ЧЧХС проведена в качестве паллиативной помощи.

Средняя продолжительность госпитализации составила  $13,2 \pm 3,7$  дня.

Характеристика послеоперационных осложнений по Clavien – Dindo представлена в таблице 2.

Выявленное желчеистечение ни в одном наблюдении не потребовало релапаротомии. Рецидив заболевания (при условии последующей двухгодичной противопаразитарной терапии) возникает в 5,6% случаев [22]. В раннем послеоперационном периоде умерло 4 (0,9 %) из 430 оперированных больных.

#### Заключение

Вопрос резектабельности при распространенном альвеококкозе печени решается интраоперационно, при необходимости с резекцией и протезированием крупных сосудов. Резекция печени R0 радикальный метод лечения. Повторные резекции печени при альвеококкозе являются методом выбора.

#### Литература

1. *Thompson A.* Advances in parasitology / A. Thompson, P. Deplazes, A.J. Lymbery. Elsevier Ltd., 2017. 406 с. DOI: 10.1186/s13071-017-2345-8
2. *Башков А.Н.* Компьютерная томография в планировании хирургического лечения больных

с альвеококкозом печени: автореф... дис. канд. мед. наук / А.Н. Башков. М., 2020. 22 с. URL: [https://www.rncrr.ru/nauka/dissertatsionnyy-sovet/obyavleniya-o-zashchitakh/upload%202019/bashkov\\_avtoref.pdf](https://www.rncrr.ru/nauka/dissertatsionnyy-sovet/obyavleniya-o-zashchitakh/upload%202019/bashkov_avtoref.pdf) (дата обращения: 01.11.2021).

3. *Craig P.* Echinococcus multilocularis / P. Craig // Current Opinion in Infectious Diseases. 2003; 16: 437–444. DOI: 10.1097/0000143 2-200310000-00010
4. *Kern P., Bardonnat K., Renner E. et al.* European echinococcosis registry: human alveolar echinococcosis, Europe 1982–2000 // Emerg Infect Dis 2003; 9:343–349. DOI: 10.3201/eid0903.020341
5. *Bartholomot G.* Combined ultrasound and serologic screening for hepatic alveolar echinococcosis in central China / G.G., D.A. Vuitton, S. Haraga, et al. // Am J Trop Med Hyg. 2002. Vol. 66. №. P. 23–29. DOI: 10.4269/ajtmh.2002.66.23
6. *Uchino J., Sato N., Nakajima Y. et al.* Alveolar Echinococcosis of the liver // Hokkaido University Medical Library Series. Mol. 30. Sapporo, Japan 1993; 137–149. URL: <https://www.sechenov.ru/upload/iblock/724/dissertatsiya-Ashivkina.pdf> (дата обращения: 01.11.2021).
7. *Ашивкина О.И.* Возможности ультразвуковой диагностики альвеококкоза печени на этапах хирургического лечения: автореф. дис. ... канд. мед. наук / О.И. Ашивкина. М., 2020. 25 с. URL: <https://www.sechenov.ru/upload/iblock/28d/avtoreferat.pdf> (дата обращения: 02.11.2021).
8. *Piarroux M., Piarroux R., Giorgi R. et al.* Clinical features and evolution of alveolar echinococcosis in France from 1982 to 2007: results of a survey in 387 patients // Journal of Hepatology. 2011; 55: 1025–1033. DOI: 10.1016/j.jhep.2011.02.018
9. *Скипенко О.Г.* Альвеококкоз печени: ретроспективный анализ лечения 51 больного / О.Г. Скипенко, Г.А. Шатаверян, Н.Н. Багмет [и др.] //

- Хирургия. 2012. № 12. С. 4–13. URL: <https://docplayer.com/27810124-Alveokokkoz-pecheni-retrospektivnyu-analiz-lecheniya-51-bolnogo.html> (дата обращения: 01.11.2021).
10. *Vuitton D.A., Zhou H., Bresson-Hadni S.* Epidemiology of alveolar echinococcosis with particular reference to China and Europe // *Parasitology*. 2003; 127: 87–107. URL: <https://pubmed.ncbi.nlm.nih.gov/15027607/#:~:text=Epidemiology%20of%20alveolar,Expand> (дата обращения: 01.11.2021).
  11. *Kotwa J.D., Isaksson M., Jardine C.M. et al.* Echinococcus multilocularis Infection, Southern Ontario, Canada // *Emerg Infect Dis*. 2019; 25: 265–272 DOI: 10.3201/eid2502.180299
  12. *Wen H., Vuitton L., Tuxun T. et al.* Echinococcosis: Advances in the 21st Century // *Clin Microbiol Rev*. 2019; 13: 32–34. DOI: 10.1128/CMR.00075-18
  13. *Vuitton D.A.* A historical view of alveolar echinococcosis, 160 years after the discovery of the first case in humans: part 1. What have we learnt on the distribution of the disease and on its parasitic agent? / D.A. Vuitton, Q. Wang, H.X. Zhou, F. Raoul, J. Knapp, S. Bresson-Hadni, H. Wen, P. Giraudoux // *Chin Med J (Engl)*. 2011. Vol. 124. № 18. P. 2943–2953. DOI:10.3760/cma.j.isn.0366-6999.2011.18.027
  14. *Torgerson P.R.* The global burden of alveolar echinococcosis / P.R. Torgerson, K. Keller, M. Magnotta, N. Ragland // *PLoS Negl Trop Dis*. 2010. Vol. 4. № 6. P. 722. URL: <https://doi.org/10.1371/journal.pntd.0000722> (дата обращения: 01.11.2021).
  15. *Berger S.* Infectious diseases of China / Stephen Berger // *Gideon Informatics*, 2018. 838 p. DOI:10.1093/infdis/164.4.830a
  16. *Беззов Б.Х.* Тактика хирургического лечения альвеококкоза печени / Б.Х. Беззов, Х.С. Беззов, Т.М. Уметалиев [и др.] // *Анналы хирургической гепатологии*. 2019. № 24 (3): С. 124–131. URL: <https://doi.org/10.16931/1995-5464.20193124-131> (дата обращения: 01.11.2021).
  17. *Bebezov B., Mamashev N., Umetaliev T., Ziadinov I., Craig P.S., Joekel D.E., Torgerson P.R.* Intense Focus of Alveolar Echinococcosis, South Kyrgyzstan // *Emerg. Infect. Dis*. 2018; 24 (6): 1119–1122. URL: <https://dx.doi.org/10.3201/eid2406.161641>
  18. *Беззов Б.Х.* Хирургические подходы к лечению осложненного альвеококкоза печени / Б.Х. Беззов, Т.М. Уметалиев, Н.Д. Мамашев [и др.] // *Вестник КPCY*. 2013. Т. 13. № 1. С. 97–99. URL: <http://arch.kyrlibnet.kg/uploads/krsu/bebezovb.h.2013-1.pdf> (дата обращения: 01.11.2021).
  19. *Разин М.П.* Проблема эхинококкоза паренхиматозных органов в регионах с разной эндемичностью заболевания / М.П. Разин, М.А. Аксельров, Е.О. Утенкова, А.В. Тадибе // *Вятский медицинский вестник*. 2018. № 2. С. 10–14. URL: <https://cyberleninka.ru/article/n/problema-ehinokokkoza-parenhimatoznyh-organov-v-regionah-s-raznoy-endemichnostyu-zabolevaniya/viewer> (дата обращения: 01.11.2021).
  20. *Kawamura N., Kamiyama T., Sato N., Nakanishi K., Yokoo H., Kamachi H., Tahara M., Yamaga S., Matsushita M., Todo S.* Long-term results of hepatectomy for patients with alveolar echinococcosis: a single-center experience // *J. Am. Coll. Surg*. 2011; 212 (5): 804–812. DOI:10.1016/j.jamcollsurg.2011.02.007
  21. *Kern P., Menezes da Silva A., Akhan O., Mühlhaupt B., Vizcaychipi K.A., Budke C., Vuitton D.A.* The echinococcoses: diagnosis, clinical management and burden of disease // *Adv. Parasitol*. 2017; 96: 259–369. URL: <http://dx.doi.org/10.1016/bs.apar.2016.09.006> (дата обращения: 01.11.2021).
  22. WHO Informal Working Group on Echinococcosis. Guidelines for treatment of cystic and alveolar echinococcosis in humans. *Bull. World Health Organ*. 1996; 74 (3): 231–242. PMID:PMC2486920
  23. *Загайнов В.Е.* Современные методы хирургического лечения распространенного альвеококкоза печени / В.Е. Загайнов, Н.М. Киселев, Г.Г. Горохов [и др.] // *Анналы хирургической гепатологии* 2016; 21 (1): 44–52. *Zagaynov V.E., Kiselev N.M., Gorokhov G.G., Vasenin S.A., Belskiy V.A., Shalapuda V.I., Rykhtik P.I.* Modern methods of surgical treatment of diffuse livalar veococcosis // *Annaly khirurgicheskoy gepatologii=Annals of HPB surgery*. 2016; 21 (1): 44–52. URL: <http://doi.org/10.16931/1995-5464.2016144-52>
  24. *Восканян С.Э.* Трансплантационные технологии в хирургии местнораспространенного альвеококкоза печени с инвазией магистральных сосудов / С.Э. Восканян, А.И. Артемьев, Е.В. Найденов [и др.] // *Анналы хирургической гепатологии* 2016; 21(2): 25–31. *Voskanyan S.E., Artemiev A.I., Naydenov E.V., Zabezhinsky D.A., Chuchuev E.S., Rudakov V.S., Shabalin M.V., Shcherbin V.V.* Transplantation technologies for surgical treatment of the locally advanced hepatic alveococcosis with invasion in to great vessels. *Annaly khirurgicheskoy*

- gepatologii=Annals of HPB surgery. 2016; 21(2): 25–31. URL: <https://doi.org/10.16931/1995-5464.2016225-31> (дата обращения: 01.11.2021).
25. *Поршенников И.А.* Техники правосторонних резекций печени при распространенном альвеококкозе с сосудистой инвазией / И.А. Поршенников // Современные технологии в медицине. 2017; 9 (1): 44–55. *Porshennikov I.A.* Tekhniki pravostoronnih rezekcij pecheni pri rasprostranennom al'veokokkoze s sosudistoj invaziej // Modern Technologies in Medicine. 2017;9(1):44-55. URL: <http://doi.org/10.17691/stm2017.9.1.05> (дата обращения: 01.11.2021).
26. *Buttenschoen K., Gruener B., Buttenschoen D.C., Reuter S., Henne-Bruns D., Kern P.* Palliative operation for the treatment of alveolar echinococcosis // *Langenbecks Arch. Surg.* 2009; 394 (1): 199–204. DOI 10.1007/s00423-008-0367-6
27. *Альперович Б.И.* Роль и место повторных операций при альвеококкозе / Б.И. Альперович, Н.В. Мерзликин, В.Н. Сало [и др.] // Сборник материалов XIX Международного конгресса хирургов-гепатологов России и стран СНГ «Актуальные проблемы хирургической гепатологии». Иркутск, 19–21 сентября 2012. С. 87. *Al'perovich B.I., Merzlikin N.V., Salo V. N., Zaytsev I.S.* Rol' i mesto povtornykh operatsiy pri al'veokokkoze [The role and place of repeated operations for alveococcosis] // Collection of materials of the XIX International Congress of Hepatology Surgeons of Russia and CIS countries «Actual problems of surgical Hepatology». Irkutsk, 19–21 september, 2012, P. 87. URL: <http://hepatoassociation.ru/congress/work> (дата обращения: 01.11.2021).