

УДК [616.21+616.327.2]-089.844
DOI: 10.36979/1694-500X-2022-22-5-83-88

К ВОПРОСУ ОПРАВДАНОСТИ СИМУЛЬТАННЫХ ОПЕРАЦИЙ ПРИ НЕОПЛАСТИЧЕСКИХ ПРОЦЕССАХ ПОЛОСТИ НОСА, ПРИДАТОЧНЫХ ПАЗУХ И НОСОГЛОТКИ

М.В. Насыров, К.К. Бакиева, Б.К. Каримова

Аннотация. В данной работе коллектив авторов, не претендуя на абсолютную оригинальность, попытался обосновать оправданность симультанных операций при проблеме хронического полипозного риносинусита, показывая на собственном опыте необходимость выполнения подобного рода вмешательств у пациентов с проблемой образования полипов при наличии искривления перегородки носа. Здесь мы приводим несколько клинических случаев, с которыми столкнулись сами на базе отделения оториноларингологии, хирургии головы и шеи Национального госпиталя при Министерстве здравоохранения Кыргызской Республики. Решение данного вопроса на сегодняшний день является актуальным, так как проблема полипозного риносинусита достаточно широко распространена и полиэтиологична. Так, многие авторы сегодня даже не выделяют полипозный риносинусит как отдельную нозологию, а рассматривают данное заболевание как симптом системного аллергического заболевания всего организма. Среди причин, которые приводят к образованию полипов в полости носа, носоглотке и околоносовых пазухах, сегодня выделяют и искривление носовой перегородки. Также в нашей работе частично затронута проблема и других новообразований полости носа, носоглотки и придаточных пазух, которые в конкретном клиническом примере явились фактически “случайной находкой”. Немаловажным фактом в данном случае является то, что обнаружение атипичных клеток было бы невозможным без применения подобного подхода.

Ключевые слова: придаточные пазухи; носоглотка; неоплазма; риносинусит; полип; аллергический; компьютерная томография.

МУРУН КӨНДӨЙҮНҮН, КОШТОНДУ КОБУЛДАРЫНЫН ЖАНА КЕҢИЛЖЭЭРДИН НЕОПЛАСТИКАЛЫК ПРОЦЕССТЕРИНДЕ АЙКАЛЫШКАН ОПЕРАЦИЯЛАРДЫН АКТАЛЫШЫ БОЮНЧА МАСЕЛЕ

М.В. Насыров, К.К. Бакиева, Б.К. Каримова

Аннотация. Бул эмгекте авторлор жамааты абсолюттук оригиналдуулукка жетүүгө аракет кылбастан, өнөкөт полипоздук риносинусит көйгөйүндө айкалышкан операциялардын акталышын негиздөөгө аракет кылып, мурундун кыйшаюусунда өсүндүлөрдүн пайда болуу көйгөйү бар бейтаптарда мындай кийлигишүүнү аткаруу зарылдыгын өз тажрыйбаларында көрсөтүштү. Бул жерде биз Кыргыз Республикасынын Саламаттык сактоо министрлигине караштуу Улуттук госпиталдын оториноларингология, баш жана моюн хирургиясы бөлүмүнүн базасында туш болгон бир нече клиникалык учурларды келтирдик. Бул маселени чечүү бүгүнкү күндө актуалдуу, анткени полипоздук риносинусит көйгөйү кеңири жайылган жана полиэтиологиялык болуп эсептелет. Ошентип, бүгүнкү күндө көптөгөн авторлор полипоздук риносинуситти өзүнчө нозология катары бөлбөйт жана бул ооруну бүтүндөй организмдин системалуу аллергиялык оорусунун белгиси катары карашат. Мурун көңдөйүндө, коштонду кобулдарда жана кеңилжээрге өсүндүлөрдүн пайда болушуна алып келген себептердин арасында бүгүнкү күндө мурундун кыйшайышы да өзүнчө бөлүнүп турат. Ошондой эле, биздин эмгегибизде мурун көңдөйүнүн, коштонду кобулдарынын жана кеңилжээрдин көйгөйү жана башка өсүштөрү жарым-жартылай таасир этет, алар конкреттүү клиникалык мисалда чындыгында “кокустан табылга” болгон. Бул учурда, мындай ыкманы колдонбостон, атипикалык клеткаларды аныктоо мүмкүн болбой калгандыгы маанилүү фактор болуп эсептелет.

Түйүндүү сөздөр: мурундун коштонду кобулдары; кеңилжээр; неоплазма; риносинусит; өсүндү; аллергиялык; компьютердик томография.

TO THE QUESTION OF THE JUSTIFICATION OF SIMULTANEOUS
OPERATIONS IN NEOPLASTIC PROCESSES OF THE NASAL CAVITY,
PARANASAL SINUSES AND NASOPHARYNX

M.V. Nasyrov, K.K. Bakieva, B.K. Karimova

Abstract. In this work, the team of authors, without claiming absolute originality, tried to justify the justification of simultaneous operations in the problem of chronic polypous rhinosinusitis. Showing on their own experience the need to perform such interventions in patients with the problem of polyp formation in the presence of a curvature of the nasal septum. Here we present several clinical cases that we ourselves encountered on the basis of the Department of Otorhinolaryngology, Head and Neck Surgery at the National Hospital under the Ministry of Health of the Kyrgyz Republic. The solution of this issue is undoubtedly relevant today, not only in our opinion, but also in the opinion of foreign colleagues, since the problem of polypous rhinosinusitis is quite widespread and polyetiological. So, many authors today do not even single out polypous rhinosinusitis as a separate nosology, but consider this disease as a symptom of a systemic allergic disease of the whole organism. Also, among the reasons that lead to the formation of polyps in the nasal cavity, nasopharynx and paranasal sinuses, curvature of the nasal septum is also singled out today. Also, our work partially addresses the problem of other neoplasms of the nasal cavity, nasopharynx and paranasal sinuses, which in a specific clinical example were actually a "random find". An important fact, in this case, is that the detection of atypical cells would be impossible if we did not use such an approach.

Keywords: paranasal sinuses; nasopharynx; neoplasm; rhinosinusitis; polyp; allergic; computed tomography.

Введение. Проблема неопластических и опухолеподобных заболеваний полости носа, придаточных пазух и носоглотки в современной оториноларингологии распространена довольно широко. Сюда можно отнести целый ряд различных опухолевых процессов как доброкачественных, так и злокачественных, также нельзя обойти и проблему хронического полипозного риносинусита [1, 2]. Последняя, с ростом урбанизации и увеличением числа всевозможных аллергических заболеваний, несмотря на все успехи современной ринохирургии, в том числе и малоинвазивной функциональной с использованием эндовидеоаппаратуры и всех достижений современной фармакопии, стоит сегодня наиболее остро, так как количество таких больных, к большому сожалению, неуклонно растет [2–4].

Хронический полипозный риносинусит относится к наиболее частым проявлениям аллергии, которую сегодня некоторые авторы вполне справедливо считают “чумой XXI века”. Согласно международной классификации болезней последнего пересмотра, хронический полипозный риносинусит имеет следующее определение – это “хроническое заболевание слизистой оболочки полости носа и околоносовых пазух, основным клиническим проявлением которого является образование и рецидивирующий рост полипов” [5, 6].

Если обратить внимание на статистические данные по всему миру, то станет понятно, что проблема вовсе не надуманная, и она актуальна также в других, в том числе и развитых, странах. Так, среди жителей Швеции хроническим полипозным риносинуситом страдает 2,7 % населения страны, в Финляндии – 4,5 %, во Франции – 4,3 %, в Российской Федерации – 5,6 % [6].

Современные данные о патогистологическом строении полипов разделяют их на 4 типа:

- 1 – отечные эозинофильные полипы;
- 2 – воспалительные фиброзные полипы;
- 3 – полипы с гиперплазией серозно-слизистых желез;
- 4 – полипы с атипией стромальной ткани.

Изучая данные современной литературы, публикации оториноларингологами клинических случаев, можно прийти к выводу, что хронический полипозный риносинусит может встречаться в абсолютно различных по распространенности вариантах от ограниченного поражения одной из околоносовых пазух до диффузного генерализованного процесса, затрагивающего все околоносовые пазухи, полость носа и носоглотку, в том числе сочетаясь с бронхиальной астмой [7]. Исходя из этого выделяют следующие формы:

1. *Диффузный двусторонний полипозный риносинусит* – прогрессирующее поражение полости носа и всех придаточных пазух носа.

2. *Солитарные полипы*, в том числе (антрохоанальные, сфенохоанальные, этмохоанальные) – односторонние процессы, когда поражается одна пазуха.

В качестве “золотого стандарта” для диагностики хронического полипозного риносинусита на сегодня мы используем следующую схему: сбор жалоб и анамнеза болезни, эндоскопический осмотр полости носа и носоглотки и компьютерную томографию придаточных пазух носа. Однако окончательный диагноз мы можем выставить только после патогистологического исследования удаленного макропрепарата, поему патогистологическое исследование по праву может и должно быть включено в список дифференциально-диагностических процедур для постановки диагноза “Хронический полипозный риносинусит” [7, 8].

Что касается лечения, то будущее в лечении полипозного риносинусита, по мнению многих исследователей, в том числе и по нашему, за фармакологией. В частности, хорошие результаты удается получить при применении таких препаратов, как омализумаб (гуманизованное моноклональное антитело, полученное на основе рекомбинантной ДНК; селективно связывается с иммуноглобулином IgE). Однако исследования эти еще достаточно далеки от своего логического завершения, и работа по изучению данной проблемы продолжается [9]. Поэтому на сегодняшний день нам приходится обходиться хирургическим удалением полипов с последующими курсами терапии топическими глюкокортикостероидами.

Однако масштаб оперативных вмешательств при данной патологии остается вопросом дискуссионным, рассматривается и определяется в каждом случае индивидуально. Ниже приводится несколько клинических случаев, когда хронический полипозный риносинусит сочетался с искривлением носовой перегородки. В этих случаях коллектив авторов принял решение провести не только удаление полипов со вскрытием затронутых придаточных пазух носа по типу FESS, но и провести предварительную септопластику для обеспечения достаточного доступа к различным анатомическим структурам полости носа и носоглотки.

Проведение подобных симультанных оперативных вмешательств при данной патологии можно оправдать не только вышеописанными их преимуществами, а еще и тем, что искривление носовой перегородки, по мнению некоторых авторов, само по себе может являться причиной хронического полипозного риносинусита. Кроме того, искривление перегородки носа, как известно, также влияет и на качество носового дыхания. Также в таких случаях, как мы считаем, является необходимой и септопластика в качестве профилактики послеоперационных рубцово-спаечных процессов [10].

Описание же других опухолевых процессов в полости носа, придаточных пазухах и носоглотке в контексте рассмотрения их этиологии, патогенеза, диагностики и лечения, слишком обширно для рассмотрения их в рамках данной публикации и находит отражение в названии этой статьи лишь по причине того, что в одном из рассмотренных ниже клинических случаев помимо полипов был обнаружен плоскоклеточный неороговевающий *Cancer*.

Цель исследования – рассмотреть и обосновать оправданность симультанных операций при проблеме хронического полипозного риносинусита.

Материалы и методы исследования, результаты исследования и обсуждение.

Клинический случай 1

Больная В.З., 1972 года рождения, история болезни № 67595/210. Поступила с жалобами на затрудненное дыхание через нос, периодические выделения из носа слизистого характера.

Из анамнеза: вышеуказанные жалобы беспокоят в целом около одного года и постепенно прогрессируют.

Выполнена МСКТ придаточных пазух носа.

Очагов деструкции в зоне сканирования не выявлено. По альвеолярной стенке правой верхнечелюстной пазухи определяется образование с четкими контурами, КТ-плотностью до +35–52 ед. Ни, размерами до 22 × 14 × 21 мм. Соустье вышеуказанной пазухи проходимо, но сужено. Лобная, клиновидная и левая верхнечелюстная пазухи в зоне сканирования хорошо пневматизированы, обычных размеров и формы. Костные стенки с четкими контурами.

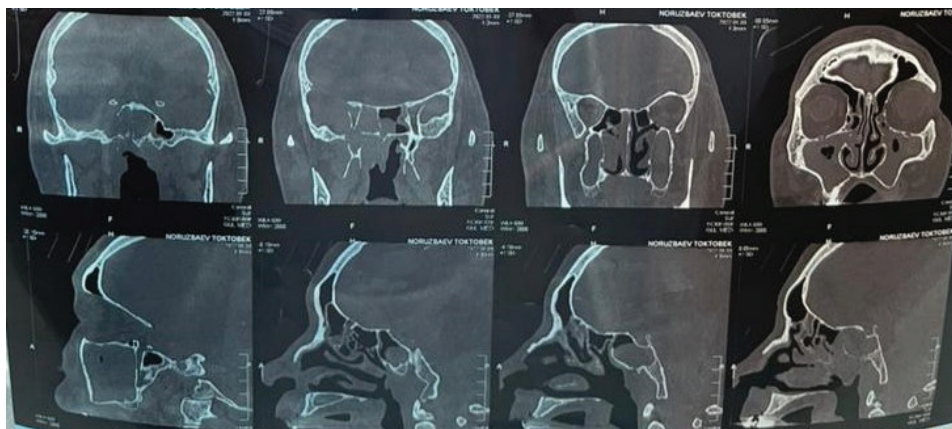


Рисунок 1 – РКТ полости носа и придаточных пазух больного Н.Т.

Носовая перегородка искривлена вправо. По задней стенке левого носового хода определяется мягкотканное образование (+25–32 ед. Нн) сливного характера, с крупнобугристыми контурами, общими размерами до 39 × 23 × 24 мм, пролабирует в хоану, носоглотку, резко суживая просвет. Кроме того, образование частично переходит на задние стенки клеток решетчатого лабиринта слева и на передние стенки левой основной пазухи.

Заключение. КТ-картина хоанального полипа, искривления носовой перегородки вправо, новообразования альвеолярной стенки правой верхнечелюстной пазухи.

Данной пациентке была произведена септопластика. Вторым этапом сделана гайморотомия справа. На завершающем этапе были вскрыты клетки решетчатого лабиринта слева из носоплотки удален хоанальный полип.

Патогистологическое исследование удаленного материала – железисто-фиброзный полип с кистовидным расширением части желез и хроническим воспалением в строме.

В послеоперационном периоде больной помимо туалета полости носа были назначены топические глюкокортикостероиды, в обычных терапевтических дозировках.

Клинический случай 2

Больной Н.Т., 1962 года рождения, история болезни № 20933/178. Поступил с жалобами на затрудненное дыхание через нос, периодические выделения из носа слизистого характера, периодические кровотечения из носа.

Из анамнеза: вышеуказанные жалобы беспокоят около 18 месяцев и постепенно прогрессируют.

Выполнена РКТ полости носа и придаточных пазух.

Кости, образующие верхнечелюстную, лобную пазухи и клетки решетчатого лабиринта, без остеодеструктивных изменений. В проекции верхнечелюстных пазух с обеих сторон определяется гетерогенное высокоплотное содержимое КТ-плотностью +18,6–47,4 ед. Нн. Отмечаются КТ-признаки пристеночного утолщения слизистой оболочки клеток решетчатого лабиринта. В основной пазухе и клиновидном синусе справа, распространяясь вниз в носоглотку, кпереди через хоаны в полость носа справа, вправо на клиновидную кость (лизирюя ее костную структуру) и в полость черепа, определяется дополнительное образование, с нечеткими контурами, повышенной плотности +55,3 ед. Нн, ориентировочным размером до 48,9 × 36,8 мм в поперечнике. Полости остальных пазух воздухоносны, обычных размеров и формы, с четкими контурами, слизистая не утолщена, без дополнительных патологических образований. Носовая перегородка искривлена вправо. Отмечаются гипертрофические изменения нижней носовой раковины справа.

Заключение. РКТ-данные за дополнительное образование в основной пазухе и клиновидном синусе справа, двусторонний полипозный гайморит (рисунок 1). КТ-признаки искривления носовой перегородки вправо, гипертрофических изменений нижней носовой раковины справа.

Данному пациенту была произведена септопластика для обеспечения комфортного доступа к анатомическим структурам полости носа слева и справа. Вторым этапом сделана гайморотомия с двух сторон. На завершающем этапе была вскрыта основная пазуха, справа из носоглотки удалено новообразование.

Патогистологическое исследование удаленного материала – железисто-фиброзный полип (содержимое полости носа и обеих гайморовых пазух). Плоскоклеточный неороговевающий *Cancer* (материал из основной пазухи и носоглотки).

Данный пациент после получения результатов патогистологического исследования был направлен на дальнейшую химиолучевую терапию.

Клинический случай 3

Больная С.А., 2005 года рождения, история болезни № 1209/819. Поступила с жалобами на затрудненное дыхание через нос, периодические выделения из носа слизистого характера.

Из анамнеза: вышеуказанные жалобы беспокоят около 9 месяцев и постепенно прогрессируют.

Выполнена РКТ полости носа и придаточных пазух.

Во всех околоносовых пазухах, а также в верхних отделах полости носа с обеих сторон, на фоне полиповидного изменения слизистой оболочки выявляется гетерогенное патологическое содержимое КТ-плотностью +25,6 ед. Ни (рисунок 2). Определяются КТ-признаки ремодуляции клеток решетчатого лабиринта с обеих сторон. Носоглотка обычной формы, без дополнительных очаговых образований. Хоаны свободны. Носовая перегородка искривлена влево. Определяются гипертрофические изменения нижних носовых раковин.

Заключение. РКТ данные за гетерогенное патологическое содержимое в околоносовых пазухах и полости носа с обеих сторон, искривление перегородки носа, гипертрофические изменения нижних носовых раковин.

Данной пациентке была произведена септопластика для обеспечения комфортного доступа к анатомическим структурам полости носа слева и справа. Вторым этапом сделана гайморотомия с двух сторон. На завершающем этапе были

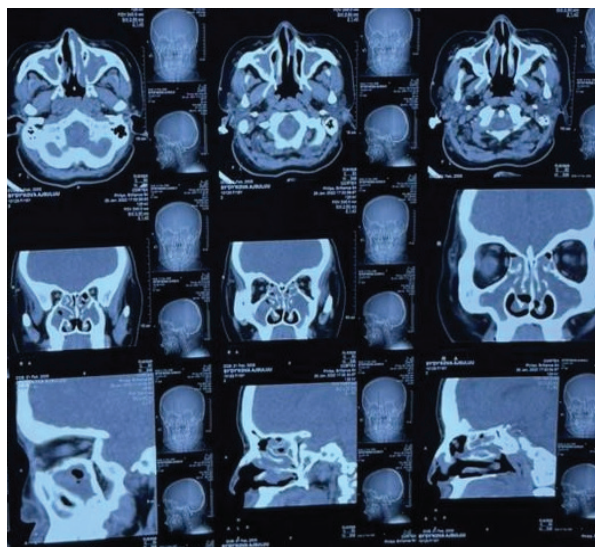


Рисунок 2 – РКТ полости носа и придаточных пазух больной С.А.

вскрыты клетки решетчатого лабиринта слева и справа и удалены полипы из полости носа.

Патогистологическое исследование удаленного материала – гиперпластический полип с хроническим воспалением в строме.

В послеоперационном периоде больной помимо туалета полости носа были назначены топические глюкокортикостероиды, в обычных терапевтических дозировках.

Заключение

Таким образом, резюмируя вышеописанное, хотелось бы отметить, что проблема хронического полипозного риносинусита является широко распространённой и встречается все чаще как в нашем регионе, так и за рубежом. Проблемы патогенеза рассматриваемого заболевания являются не до конца изученными и требуют внимания со стороны современных оториноларингологов, патофизиологов, аллергологов так же как и проблемы лечения таких пациентов. Мы же в своей работе хотели показать, что при проблеме хронического полипозного риносинусита комплексные симультанные вмешательства на придаточных пазухах, полости носа и носовой перегородке являются более чем оправданными, так как позволяют получить доступ ко всем необходимым анатомическим структурам, а следовательно, проводить удаление полипов наиболее качественно.

Поступила: 26.02.22; рецензирована: 11.03.22;
принята: 15.03.22.

Литература

1. *Пестова Р.М.* Особенности воспалительного процесса слизистой носа и околоносовых пазух при полипозном риносинусите / Р.М. Пестова, Е.Е. Савельева, Л.Ф. Азнабаева // Наука и инновации в медицине. 2021. Т. 6. № 3. С. 13–16.
2. *Козлов В.С.* Полипозный риносинусит. Современные подходы к изучению патогенеза, диагностике и лечению / В.С. Козлов, Е.Л. Савлевич // Вестник оториноларингологии. 2015. № 80 (4). С. 95–99.
3. *Пискунов Г.З.* Клинические фенотипы полипозного риносинусита / Г.З. Пискунов // Российская ринология. 2019. Т. 27. № 4. С. 224–231.
4. *Hupin C.* Expression of the epithelial polymeric immunoglobulin receptor is decreased in allergic rhinitis and eosinophilic rhinosinusitis / C. Hupin, P. Rombaux, M. Lecocq, C. Pilette // Clin Transl Allergy. 2013;3(2):8. DOI:10.1186/2045-7022-3-S2-O8.
5. *Насыров М.В.* Челюстно-лицевые доступы при новообразованиях носоглотки и основания черепа в 21 веке. Необходимость или анахронизм? На примере юношеской ангиофибромы основания черепа у 15-летнего пациента / М.В. Насыров, В.А. Насыров, Г.О. Миненков [и др.] // Детская оториноларингология. 2021. № 4. С. 24–28.
6. *Турапова Ж.М.* Кисты придаточных пазух носа (Обзор литературы) / Ж.М. Турапова // Вестник КPCY. 2020. Т. 20. № 5. С. 89–94.
7. *Schalek P.* Short term antibiotics treatment in patients with nasal polyps and enterotoxins producing *Staphylococcus aureus* strains / P. Schalek, P. Petrás, V. Klement, A. Hahn // Eur Arch Oto Rhino Laryngol. 2009;266(12):1909-1913. DOI: 10.1007/s00405-009-1049-x.
8. *Кузнецов М.С.* Клинический случай диагностики и лечения эпителиоидной гемангиоэндотелиомы синоназальной локализации / М.С. Кузнецов, А.В. Воронов, А.В. Савелло [и др.] // Head and Neck, Голова и шея. Российское издание. Журнал Общероссийской общественной организации Федерация специалистов по лечению заболеваний головы и шеи. 2020. Т. 8. № 2. С. 59–64.
9. *Arai J.* Three cases of histologically proven hepatic epithelioid hemangioendothelioma evaluated using a second-generation microbubble contrast medium in ultrasonography: case reports / J. Arai, Y. Shimozuma, Y. Otoyama, I. Sugiura, Y. Nakajima, E. Hayashi, A. Kajiwara, R. Omori, S. Uozumi, M. Miyashita, M. Uchikoshi, H. Doi, M. Sakaki, T. Wang, J. Eguchi, T. Ito, T. Kurihara, J. Munechika, T. Gokan, K. Saito, S. Miura, G. Tate, M. Takimoto, H. Yoshida // BMC. Gastroenterol. 2019. Vol. 19(1). P. 187. DOI: 10.1186/s12876-019-1113-y.
10. *Rosenberg A.* Epithelioid Hemangioendothelioma: Update on Diagnosis and Treatment. A. Rosenberg, M. Agulnik // Curr. Treat. Options Oncol. 2018. Vol. 19(4). P. 19. DOI: 10.1007/s11864-018-0536-y.