

УДК 616.24-055.26:578.7
DOI: 10.36979/1694-500X-2023-23-5-46-50

СТРУКТУРА ЛЕГОЧНОЙ ПАТОЛОГИИ У COVID-19-ИНФИЦИРОВАННЫХ РОДИЛЬНИЦ

Г.Н. Балмагамбетова, Н.Б. Андакулова, Ж.С. Баратова, А. Сейдхан

Аннотация. Заболевания бронхолегочной системы занимают приоритетные позиции в структуре заболеваемости беременных женщин. Болезни органов дыхания встречаются с одинаковой частотой как у беременных, так и женщин в послеродовом периоде. Коронавирус является причиной роста заболеваемости легких. В статье описаны физиологические изменения бронхолегочной системы во время беременности на фоне гормональных изменений в организме беременных женщин. Описаны заболевания бронхолегочной системы, вызванные COVID-19-инфекцией. Беременные женщины очень восприимчивы к данной инфекции ввиду характерной для периода беременности низкой иммунной реактивности. Согласно Приказу Министра здравоохранения Республики Казахстан № 126 от 27 марта 2018 года «Об утверждении Санитарных правил «Санитарно-эпидемиологические требования к организации и проведению санитарно-противоэпидемических мероприятий по предупреждению инфекционных заболеваний», все женщины в послеродовом периоде подлежат рентгенографии органов грудной клетки как скрининга выявления легочной патологии и раннего выявления туберкулеза с целью их профилактики и лечения. Предоставлены результаты анализа данных рентгенологических исследований органов грудной клетки у 9324 родильниц и в том числе у 54 пациенток провизорного отделения в Центре перинатологии и детской кардиохирургии. В период пандемии коронавирусной инфекции во многих родильных стационарах г. Алматы были открыты провизорные отделения, часть пациенток из этих отделений были родоразрешены до выписки, а часть после проведенного лечения с хорошим эффектом при недоношенном сроке беременности были выписаны домой с пролонгированной беременностью.

Ключевые слова: заболевания органов дыхания; послеродовый период; обзорная рентгенография; легочные патологии; COVID-19; беременность.

COVID-19 ИЛДЕТИН ЖУКТУРУП АЛГАН ЖАҢЫ ТӨРӨГӨН АЯЛДАРДЫН ӨПКӨ ООРУСУНУН ТҮЗҮМҮ

Г.Н. Балмагамбетова, Н.Б. Андакулова, Ж.С. Баратова, А. Сейдхан

Аннотация. Бронхо-өпкө системасынын оорулары кош бойлуу аялдардын ооруларынын түзүмүндө артыкчылыктуу орунду ээлейт. Дем алуу органдарынын оорулары кош бойлуу аялдарда да, төрөттөн кийинки аялдарда да бирдей кездешет. Коронавирус өпкө оорусунун күчөшүнө себеп болууда. Макалада кош бойлуу аялдардын организмдеги гормоналдык өзгөрүүлөрдүн фонунда кош бойлуулук учурунда бронхо-өпкө системасынын физиологиялык өзгөрүүлөрү сүрөттөлгөн. COVID-19 инфекциясынан улам пайда болгон бронхо-өпкө системасынын оорулары баяндалат. Кош бойлуу аялдар кош бойлуулук мезгилине мүнөздүү иммундук реактивдүүлүктүн төмөндүгүнө байланыштуу бул инфекцияга өтө сезгич болушат. Казакстан Республикасынын 2018-жылдын 27-мартындагы № 126 «Жугуштуу оорулардын алдын алуу боюнча санитардык жана эпидемияга каршы иш-чараларды уюштурууга жана жүргүзүүгө карата санитардык-эпидемиологиялык талаптар» деп аталган Санитардык эрежелерди бекитүү жөнүндө» буйругуна ылайык төрөттөн кийинки мезгилдеги бардык аялдар өпкө патологиясын аныктоо жана кургак учуктун алдын алуу жана дарылоо максатында скрининг катары көкүрөк рентгенинен өтүшөт. 9324 аялдын жана анын ичинде Перинатология жана балдар кардиохирургиясы борборунун провизордук бөлүмүндөгү 54 бейтаптын көкүрөк органдарынын клеткаларынын рентген изилдөөлөрүнүн маалыматтарына талдоо жүргүзүүнүн жыйынтыктары келтирилген. Коронавирус инфекциясы пандемиясы учурунда Алматынын көптөгөн төрөт үйлөрүндө убактылуу провизордук бөлүмдөр ачылып, бул бөлүмдөрдөгү бейтаптардын бир бөлүгү ооруканадан чыкканга чейин төрөшкөн, ал эми кээ бир кош бойлуу бейтаптар дарылоодон кийин жакшы натыйжа менен кош бойлуулугу менен үйлөрүнө чыгарылган.

Түйүндүү сөздөр: дем алуу органдарынын оорулары; төрөттөн кийинки мезгил; изилдөө рентгенографиясы; өпкө патологиясы; COVID-19; кош бойлуулук.

THE STRUCTURE OF PULMONARY PATHOLOGIES IN COVID-19 INFECTED PUERPERAS

G.N. Balmagambetova, N.B. Andakulova, Zh.S. Baratova, A. Seidhan

Abstract. Diseases of the bronchopulmonary system take priority positions in the morbidity structure of pregnant women. Respiratory diseases occur with equal frequency both in pregnant and postpartum women. Coronavirus is responsible for the increased incidence of lung disease. The article describes the physiological changes of the bronchopulmonary system during pregnancy against the background of hormonal changes in pregnant women. Bronchopulmonary system diseases caused by COVID-19 infection are described. Pregnant women are very susceptible to this infection due to the low immune reactivity characteristic of pregnancy. According to the Order of the Minister of Healthcare of the Republic of Kazakhstan № 126 dated 27.03.2018 On approval of Sanitary Rules, Sanitary and epidemiological requirements for the organization and implementation of sanitary and anti-epidemic measures to prevent infectious diseases, all women in the postpartum period are subject to chest radiography, as a screening to detect pulmonary pathology and early detection of tuberculosis, for their prevention and treatment. This article presents the results of the analysis of the chest X-ray data of 9324 maternity patients, including 54 patients of the Provisional Department at the Center for Perinatology and Pediatric Cardiac Surgery who were treated during the pandemic. During the pandemic of coronavirus infection in many maternity hospitals of Almaty were opened Provisor departments, some patients from these departments were delivered before discharge, and some after treatment with good effect at prematurity were discharged home with prolonged pregnancy.

Keywords: respiratory diseases; postpartum period; overview radiography; pulmonary pathologies; COVID-19; pregnancy.

Актуальность. По предоставленным данным официальной статистики в Республике Казахстан первое место по распространенности занимают заболевания органов дыхания [1].

Лечение острых и хронических заболеваний легких, возникающих во время беременности, приобретает не только медицинское, но и социальное значение. Во всем мире активно изучаются аспекты патогенеза, методы профилактики, диагностики и лечения заболеваний органов дыхания во время беременности.

Физиологические изменения в бронхолегочной системе женщины во время беременности носят адаптивный характер. Наблюдаются такие изменения, как: при поднятии диафрагмы на 4 см; увеличение минутной вентиляции легких на 30–50 %, которое прогрессирует с увеличением срока беременности; увеличение минутного объема дыхания от 8,4 л/мин до 11,1 л/мин, связанное с увеличением потребления кислорода на 15–20 %; расширение просвета бронхов. Происходят существенные физиологические изменения как в организме в целом, так и со стороны органов дыхательной системы. В этот период к газообмену и энергообмену предъявляются повышенные требования, обусловленные увеличением массы тела женщины за счет роста плода и удлинением пути газообмена [2–4]. Развитие плода ведет к усиленной работе сердца, повышенной интенсивности метаболических процессов. Следова-

тельно, увеличиваются энергозатраты на 30–35 %, которые показывают высокую потребность к кислороду у беременных женщин по сравнению с небеременными, что приводит к изменениям механики дыхания и формированию деструктивного типа дыхательной недостаточности и др. Значительное влияние на течение бронхолегочной патологии у беременных оказывает состояние иммунной системы. Во время беременности формируется “физиологическая толерантность”, которая сопровождается снижением уровня Т-хелперов и естественных киллеров, что приводит к снижению сопротивляемости организма женщин к воздействию вирусных и бактериальных агентов. Основными симптомами заболеваний, вызванных коронавирусом являются: лихорадка, кашель, утомление, одышка, потеря вкуса и anosmia (потеря обоняния). При осложнениях могут возникать острый респираторный дистресс-синдром (ОРДС) и пневмония (воспаление лёгких) [5–6].

Неблагоприятные последствия COVID-19-инфекции при беременности напрямую связаны со сроком беременности, в котором произошло инфицирование. В первом триместре возможны ее прерывание, неразвивающаяся беременность, врожденные аномалии ввиду как повреждающего действия вируса, так и действием препаратов, используемых для лечения COVID-19. Во втором триместре опасность подстерегает фетоплацентарный комплекс ввиду вирусного повреждения

плаценты. А третий триместр опасен преждевременным разрывом плодных оболочек (ПРПО), преждевременными родами и острой гипоксией плода ввиду микроциркуляторных изменений в плаценте. Очень много дискуссий разворачивается относительно таких тем, как возможность пролонгирования беременности, тактики родоразрешения. Существующие обзоры противоречивы. В одних мы видим информацию о более легком течении заболевания у беременных женщин с COVID-19, и авторы как наиболее весомый аргумент приводят нам сам факт беременности, гормоны которой – прогестерон и хорионический гонадотропин – сдерживают возможность развития «цитокинового шторма», одного из основных причин летальности и крайне тяжелого состояния пациентки. В других исследованиях мы получаем информацию о том, что иммунологические и физиологические изменения, происходящие во время беременности, увеличивают предрасположенность беременных женщин к COVID-19 [7–8].

Цель исследования – определение частоты и структуры выявленных легочных патологий у 198 женщин, в том числе у 33 родильниц и 21 беременной женщины из провизорного отделения.

Материал и методы исследования. За отчетный период (2020 г.) всего было произведено 9324 рентгенологических исследования органов грудной клетки у родильниц Центра перинатологии и детской кардиохирургии города Алматы. При этом выявлено 198 случаев легочной патологии, что составило 2,12 % из числа всех обследований.

Родильницам были проведены стандартные методы исследования: пульсоксиметрия с измерением сатурации крови кислородом, рентгенография органов грудной клетки на цифровом многофункциональном рентген аппарате Essenta DR, которая обладает высокой эффективностью, возможностью быстрого получения рентген изображения на мониторе [7].

Результаты и обсуждение. Из обследованных 9324 родильниц было выявлено 198 случаев легочной патологии, в том числе у 54 пациенток провизорного отделения (таблица 1).

При рентгенологическом исследовании были диагностированы пневмонии в 37 случаях (68,5 %). Из них: односторонняя интерстициальная пневмония – 5 случаев (9,25 %); двухсторонняя интерстициальная пневмония – 24 случая (44,5 %); бронхопневмония – 8 случаев (14,8 %); бронхиты были выявлены у 11 родильниц, в том числе: острый бронхит в 5 случаях (9,25 %), бронхит (корни фиброзные) – в 6 случаях (11,1 %) (таблица 2).

Основными жалобами пациенток при госпитализации были: кашель – 82 %, насморк – 76 %, першение в горле – 72 %, повышение температуры тела – 69 %, ломота в теле – 37 %, общая слабость – 36 %, недомогание – 28 %, тянущие боли внизу живота – 11 % (рисунок 1).

По степени тяжести заболевания отмечались: легкое течение – в 25 случаях (46,3 %), среднетяжелое течение – в 28 случаях (51,8 %) и тяжелое течение заболевания в 1 случае (1,9 %). В данной группе преобладали пациентки в возрасте 23–34 лет – 50 %, в возрасте старше 35 лет – 41 %. Пациентки в возрасте 18–22 лет составили 9 %.

При анализе эпидемиологического анамнеза причиной заражения COVID-19 оказался контакт с коронавирусом-инфицированными больными – 48 % случаев.

При анализе сроков гестации установлено, что коронавирусная инфекция достоверно чаще встречалась во II триместре беременности в 21 случае (38,9 %) вне зависимости от клинического течения заболевания.

Анализ экстрагенитальных заболеваний во время беременности в данной группе родильниц выявил следующие нозологии: анемия легкой степени – 27 случаев (50 %), заболевания мочеполовой системы – 6 случаев (11,2 %), заболевания пищеварительной системы – 5 случаев (9,3 %), гипертензивные состояния – 5 случаев (9,3 %), миопия слабой степени – 5 случаев (9,3 %), эндокринные заболевания – 3 случая (5,5 %), хронический бронхит – в 3 случаях (5,5 %), другие заболевания встречались в единичных случаях.

Все 54 пациентки провизорного отделения имели положительный результат исследования на COVID-19-инфекцию. Все

Таблица 1 – Структура выявленной легочной патологии у 198 родильниц за 2020 г.

Название патологии	Месяц выявления легочной патологии												2020 г.
	1	2	3	4	5	6	7	8	9	10	11	12	
Остаточные явления перенесенных заболеваний легких	5	6	6	6	6	11	10	4	5	4	4	1	70
Пневмония		1	3	1		11	15	4	1				36
Бронхит	5	2	5	1	2	3	6	7	1	1		1	34
Туберкулема											1	1	2
Лимфогранулематоз	1												1
Плеврит	1												1
Пневмония при COVID-19							6	31					37
Бронхит при COVID-19						1	4	10	2				17
Всего													198

Таблица 2 – Структура легочной патологии, выявленная при рентген-исследовании у 54 пациенток (из 198) провизорного отделения

Нозология	Количество, п	%
Двусторонняя интерстициальная пневмония	24	44,5 %
Односторонняя интерстициальная пневмония	5	9,25 %
Бронхопневмония	8	14,8 %
Бронхит	5	9,25 %
Бронхит (корни фиброзные)	6	11,1 %
Легочной патологии не выявлено	6	11,1 %

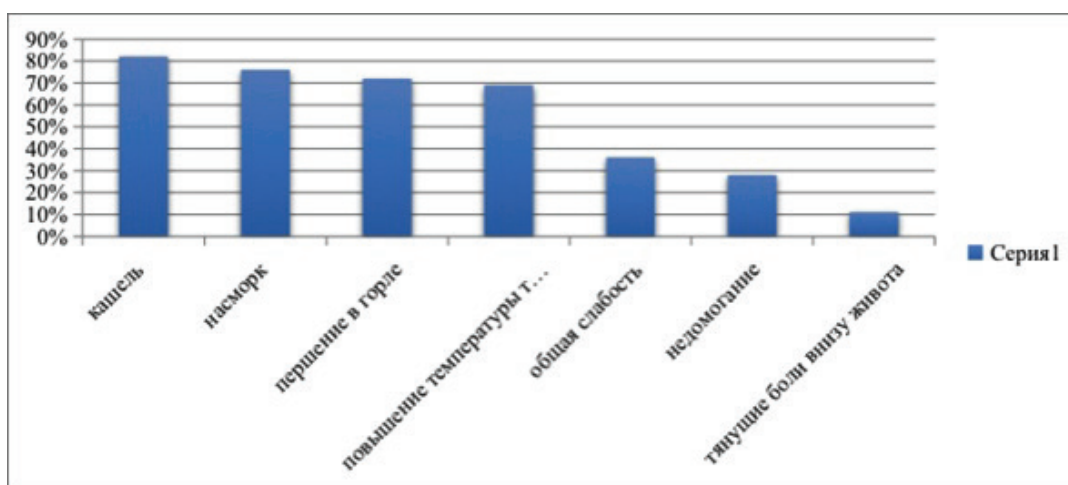


Рисунок 1 – Основные симптомы COVID-19

пациентки с выявленными изменениями при рентгенографии органов грудной клетки были консультированы терапевтом, пульмонологом и фтизиатром. Из 54 пациенток провизорного отделения были родоразрешены до выписки 33 (61,1 %) беременных, выписаны домой 21 (38,9 %) пациентка с про-

грессирующей беременностью после проведенного лечения коронавирусной инфекции.

В доношенном сроке роды произошли в 17 случаях. Из них: 11 (64,7 %) женщин были родоразрешены через естественные родовые пути. Путем операции кесарево сечения родоразрешены 6 (35,3 %) женщин. Во всех случаях операция

была проведена только по акушерским показаниям: два рубца на матке, тазовое предлежание плода, миопия высокой степени с патологией сетчатки, угрожающее состояние плода по данным доплерометрии. Преждевременные роды произошли в 16 случаях. Из них: преждевременные роды через естественные родовые пути – 12 случаев (75 %); путем операции кесарева сечения – 4 случая (25 %) по поводу угрожающего состояния плода – преждевременного разрыва плодных оболочек в сочетании с акушерской патологией. Случаев перинатальных потерь среди всех 33-х родивших пациенток провизорного отделения не отмечалось.

Выводы:

1. Основной легочной патологией, выявленной при рентгенологическом исследовании 9324 родильниц в 2020 году в Центре перинатологии и детской кардиохирургии города Алматы, явились остаточные изменения в легких, обусловленные ранее перенесенными бронхолегочными заболеваниями (пневмония, бронхит, туберкулез и т. д.).

2. При анализе данных рентгенологических исследований у 54 пациенток, инфицированных коронавирусной инфекцией, находившихся в провизорном отделении, основной легочной патологией являлась пневмония в 37 случаях (68,5 %).

3. Коронавирусная инфекция достоверно чаще встречалась во II триместре у 21 (38,9 %) беременной пациентки.

4. Наличие COVID-19-инфекции различной степени тяжести не влияло на акушерскую тактику родоразрешения. Родоразрешение путем операции кесарева сечения проводилось только по акушерским показаниям.

5. Случаев перинатальной смертности у родоразрешенных 33 (61,1 %) COVID-19-инфицированных пациенток не было.

6. В послеродовом периоде у пациенток, родоразрешенных с положительными результатами на COVID-19 не было случаев гнойно-септических осложнений.

Поступила: 27.03.23; рецензирована: 10.04.23;
принята: 13.04.23.

Литература

1. Проект приказа министра здравоохранения Республики Казахстан «О порядке оказания медицинской помощи беременным, роженицам и родильницам на время пандемии COVID-19 в Республике Казахстан (август, 2020 г.) Министра здравоохранения РК от 9 октября 2020 года на вопрос от 5 августа 2020 года № 633262 (dialog.egov.kz) «О реквизитах документа – «О порядке оказания медицинской помощи беременным, роженицам и родильницам на время пандемии COVID-19 в РК». URL: https://online.zakon.kz/Document/?doc_id=39606908&pos=3;-92#pos=3;-92 (дата обращения: 20.02.2023).
2. Адамян Л.В. Беременность и COVID-19: актуальные вопросы (обзор литературы) / Л.В. Адамян, В.И. Вечорко, О.В. Коньшева, Э.И. Харченко // Проблемы репродукции. 2021; 27 (3): 70–77. URL: <https://www.mediasphera.ru/issues/problemyreproduktsii/2021/3/1102572172021031070> (дата обращения: 25.11.2022).
3. Куликов А.В. Анестезия, интенсивная терапия и реанимация в акушерстве и гинекологии: клинические рекомендации. Протоколы лечения / А.В. Куликов, Е.М. Шифман. Изд-е 4-е, доп. и перераб. М.: Медицина, 2017. 672 с.
4. Особенности течения беременности/родов/послеродового периода у женщин с положительными результатами на COVID-19. URL: <https://repromed.kz/index.php/journal/article/view/35> (дата обращения: 20.01.2023).
5. Macri A., Stoica R. Alveolar proteinosis-disease with unpredictable evolution (series of clinical cases) // Pneumologia. 2019, 68, 183–193.
6. Клиническое ведение тяжелой острой респираторной инфекции при подозрении на коронавирусную инфекцию COVID-19: Временные рекомендации. 13 марта 2020 г. Женева, ВОЗ.
7. Вечорко В.И. Диагностика и лечение новой коронавирусной инфекции. Организация работы в условиях многопрофильного стационара: руководство для врачей. М.: Практика; 2020. Vechorko V.I. Diagnostika i lechenie novoj koronavirusnoj infektsii. Organizatsiya raboty v usloviyakh mnogoprofil'nogo stacionara. Rukovodstvo dlya vrachej. M.: Praktika; 2020 (In Russ.).
8. Wenling Y., Junchao Q., Xiao Z., Ouyang S. Pregnancy and COVID-19: management and challenges. Revista do Instituto de Medicina Tropical de Sao Paulo. 2020; 62:e62. URL: <https://doi.org/10.1590/S1678-9946202062062> (дата обращения: 10.03.2023).