

УДК 616.314.8-089-08

DOI: 10.36979/1694-500X-2024-24-5-54-58

**СРАВНИТЕЛЬНЫЙ АНАЛИЗ РЕЗУЛЬТАТОВ ЛЕЧЕНИЯ
ПАЦИЕНТОВ С АЛЬВЕОЛИТОМ ПОСЛЕ СЛОЖНОГО УДАЛЕНИЯ
НИЖНИХ ЗУБОВ МУДРОСТИ**

А.Б. Мамытова, Э.Т. Кочорбаев, Д.В. Тресков

Аннотация. Проведён сравнительный анализ эффективности применения йодоформной турунды (1-я группа) и смеси метилурациловой мази с йодоформом (2-я группа) на гемостатической губке у пациентов с альвеолитом. Сроки обращения пациентов были от одних до 4-х суток. Лечение включало следующий объем: на фоне местной анестезии проводился тщательный кюретаж лунки удалённого зуба, промывание, высушивание и ведение лунки в 1-й группе под йодоформной турундой, плотно прижатой к краям лунки и во 2-й группе – в лунку вводили гемостатическую губку, пропитанную смесью метилурациловой мази и йодоформа в соотношении 1:1. Механизм заживления лунок удаленных зубов оказался различным. Сроки заживления лунок до эпителизации в 1-й группе был традиционным – 28–30 суток, а во 2-й группе был короче на 8–10 дней и составлял до 3-х недель.

Ключевые слова: альвеолит; йодоформная турунда; гемостатическая губка; метилурациловая мазь; заживление; грануляция.

**ТӨМӨНКҮ АКЫЛМАНДЫК ТИШТЕРИН КОМПЛЕКТСТҮҮ
АЛЫП САЛГАНДАН КИЙИН АЛЬВЕОЛИТ МЕНЕН ООРУГАНДАРДЫ
ДАРЫЛООНУН НАТЫЙЖАЛАРЫН САЛЫШТЫРМАЛУУ ТАЛДОО**

А.Б. Мамытова, Э.Т. Кочорбаев, Д.В. Тресков

Аннотация. Макалада альвеолит менен ооруган пациенттерде йодоформ турунданы (1 г) жана метилурацил майынын йодоформ менен (2 г) аралашмасын гемостатикалык губкага колдонуунун натыйжалуулугуна салыштырмалуу анализ берилген. Бейтаптар үчүн кайтаруу убактысы 24 сааттан 4 күнгө чейин. Дарылоо төмөнкү көлөмдү камтыды: жергиликтүү наркоздун фонунда алынган тиштин тешигине кылдат кюретаж жасалды, 1 г тешикти жууп, кургатуу жана сактоо. Йодоформ турунда астында, тешиктин четтерине катуу басылган жана 2 г – розеткага 1:1 катышында метилурацил майы менен йодоформ аралашмасына малынган гемостатикалык губка киргизилген. Чыгылган тиштердин оюгучтарын айыктыруу механизми башкача болуп чыкты. 1-топто эпителизацияга чейинки тешиктердин айыгуу убактысы салттуу түрдө 28–30 күндү түзсө, 2-топто 8–10 күнгө кыскарып, 3 жумага чейин созулган.

Негизги сөздөр: альвеолит; йодоформ турунда; гемостатикалык губка; метилурацил майы; айыгуу; грануляция.

**COMPARATIVE ANALYSIS OF THE RESULTS OF TREATMENT
OF PATIENTS WITH ALVEOLITIS AFTER COMPLEX REMOVAL
OF LOWER WISDOM TEETH**

A.B. Mamytova, E.T. Kochorbaev, D.V. Treskov

Abstract. The article provides a comparative analysis of the effectiveness of using iodoform turunda (1 g) and a mixture of methyluracil ointment with iodoform (2 g) on a hemostatic sponge in patients with alveolitis. The turnaround time for patients ranged from 24 hours to 4 days. The treatment included the following volume: against the background of local anesthesia, a thorough curettage of the hole of the extracted tooth was carried out, washing, drying and maintaining the hole in 1 g under iodoform turunda, pressed tightly to the edges of the hole and in 2 g – a hemostatic sponge soaked in a mixture of methyluracil ointment and iodoform in a 1:1 ratio was inserted into the socket. The healing mechanism of the sockets of extracted teeth turned out to be different. The healing time of the holes before epithelization in group 1 was traditionally 28–30 days, and in group 2 it was shorter by 8–10 days and amounted to up to 3 weeks.

Keywords: alveolitis; iodoform turunda; hemostatic sponge; methyluracil ointment; healing; granulation.

Актуальность. Проблема прорезывания нижних зубов мудрости широко распространена и связана с нарушением их расположения в челюсти, т. е. ретенции и дистопии зубов мудрости, которой страдает большинство стоматологических пациентов, обращающихся за хирургической помощью. Проведение операции удаления ретенцированных и дистопированных зубов мудрости требует более сложного открытого вмешательства и сопровождается травмой местных тканей. Все это нередко приводит к такому осложнению, как альвеолит (воспалению лунки зуба), что затрудняет и удлиняет процесс заживления костных ран. По данным статистики частота встречаемости альвеолита составляет от 5 до 43 % от всех осложнений, возникающих после удаления зуба.

Альвеолит является полиэтиологическим заболеванием [1, 2]. Одной из причин альвеолита является так называемая сухая лунка. Это связано с тем, что современные анестетики в большинстве своём содержат препараты адреналина в том или ином ведении, что затрудняет наполнение лунки кровяным сгустком, а в некоторых случаях лунка остаётся пустой без сгустка. Также причиной альвеолита может быть вымывание сгустка крови. Потеря кровяного сгустка из лунки в течение первых трёх суток после проведения оперативного вмешательства представляет собой наиболее частую причину развития данного заболевания. Помимо травмы и отсутствия кровяного сгустка в лунке удаляемого зуба также выделяют и инфекционный фактор.

Инфицирование постэкстракционных лунок идёт с внешней агрессивной среды в полость рта, а также нередко из-за нарушения правил гигиены и ухода за полостью рта после удаления зубов [3, 4]. Самым распространённым методом лечения альвеолита является ревизия лунки, удаление патологических тканей из лунки с её последующим ведением под йодоформным тампоном, который обеспечивает механическую защиту лунки и оказывает антибактериальный эффект. Но в процессе лечения лунка удалённого зуба подвергается дополнительному инфицированию микрофлорой со стороны полости рта, процессы заживления лунки существенно замедляются, что впоследствии приводит к развитию луночкового остеомиелита.

Несмотря на большое количество средств, предложенных для ускорения заживления ран, интерес к этой проблеме не снижается, так как существующие препараты не всегда или недостаточно эффективны, а часть из них способны вызывать побочные эффекты. Часто требуется применение одновременно нескольких средств, воздействующих на разные патогенетические механизмы раневого процесса [5].

Цель и задачи исследования. Целью настоящего исследования явилось проведение сравнительного анализа эффективности лечения альвеолита с применением мази Метилурацил совместно с йодоформом на гемостатической губке с традиционным методом лечения альвеолита.

Для достижения поставленной цели решались следующие задачи: ускорить заживление и исключить осложнения после сложного удаления зубов мудрости с применением мази Метилурацил совместно с йодоформом на гемостатической губке.

Материалы и методы исследования. Под нашим наблюдением находилось 20 пациентов, которые рандомно были поделены на две группы.

1-я группа. У 10 пациентов первой группы применялся метод традиционного ведения заживления лунки после сложного удаления зубов мудрости с применением йодоформной турунды.

2-я группа. У 10 пациентов второй группы применялся метод лечения с применением смеси мази Метилурацил с йодоформом на гемостатической губке.

Из всех обратившихся пациентов: мужчин – 12, женщин – 8. Возрастной ценз составил от 22 до 50 лет. Анамнез наших пациентов не был отягощён сопутствующими заболеваниями.

Больным 1-й группы (10 чел.) после сложного открытого удаления нижнего зуба мудрости производился тщательный кюретаж лунки, лунка обильно промывалась растворами антисептиков – раствор $KMnO_4$ и укладывалась турунда, пропитанная йодоформом.

Больным 2-й группы (10 чел.) также после тщательного кюретажа, туалета лунки растворами антисептиков – $KMnO_4$ и высушивания, в лунку укладывалась гемостатическая

губка, содержащая коллаген, фурациллин и борную кислоту (АОА “Лужский завод”, Белкозин) со смесью порошка йодоформа и метилурациловой мази в соотношении 1:1 (метилурацил завода АО “Нижефарм”, Россия). Известно, что метилурациловая мазь обладает анаболической и антикатаболической активностью, ускоряет процессы клеточной регенерации. Обладает иммуностимулирующим эффектом: стимулирует клеточные и гуморальные факторы иммунитета. Оказывает противовоспалительное действие, которое связано со способностью подавлять активность противолитических ферментов.

Результаты исследования. В 1-й группе (10 чел.) больных, где применялась для заживления лунки йодоформная турунда, пациенты обращались в разные сроки – от одних суток до 4-х суток.

После обезболивания проводился тщательный кюретаж лунки, промывание тёплым раствором $KMnO_4$, лунка высушивалась и плотно укладывалась пропитанная йодоформом турунда с прижатием турунды к костным стенкам.

При осмотре на 3-и сутки боли несколько уменьшались, но сохранялись. Воспалительные явления в области альвеолярного отростка на уровне удалённого зуба в виде отёка и гиперемии слизистой оболочки слегка уменьшались, турунда сохранялась в лунке.

Затем осмотр через 6 дней выявлял стихание воспалительного процесса, жалобы на незначительные боли сохранились. Йодоформная турунда в верхней трети начала отходить от лунки, что говорит о начале появления грануляций в лунке. На этом этапе свободная 1/3 турунды, выступающая над лункой, отсекалась.

К концу 2-й недели йодоформная турунда выходила из лунки, так как лунка заполнялась грануляциями. Жалоб пациент уже не предъявлял и лечение считалось завершённым.

Клинический пример

Больная Н., 1999 г. р. Обратилась с диагнозом: Ретенция и дистопия 38-го зуба.

Из анамнеза: зуб прорезывается в течение 3-х лет, пациент периодически отмечает появления болей в области 48-го зуба, после полоскания содовым раствором боли обычно проходили.

Локально: конфигурация лица не изменена, открывание рта в полном объёме, слизистая

оболочка в области 48-го зуба и полости рта обычной окраски, 48-й зуб прикрыт слизисто-надкостничным капюшоном, перкуссия 47-го и 48-го зубов отрицательная. На ортопантограмме отмечается мезиоангулярное положение 48-го зуба, ретенция и дистопия в мезиальную сторону.

Больной предложена операция: удаление 48-го зуба, согласие больной на операцию получено.

Под инфильтрационной и мандибулярной анестезией Sol Septonest 4%-го – 2,5 мл произведена периостеотомия нижней челюсти справа вместе с иссечением слизисто-надкостничного капюшона, обнажена коронка 38-го зуба. Далее, с помощью бормашины фиссурным бором открыт 38-й зуб, спилена коронковая часть 38-го зуба. Далее с помощью прямого элеватора 38-й зуб удалён, кюретаж лунки 48-го зуба лунка промыта растворами антисептиков.

На вторые сутки после удаления пациентка отмечает появление интенсивных болей в области лунки удалённого 48-го зуба.

Слизистая оболочка в области лунки удалённого зуба резко гиперемированная, отёчная. В лунке 48-го зуба кровяной сгусток отсутствует, стенки лунки покрыты серым налётом, в лунке видны пищевые остатки. Пациентке под проводниковой и инфильтрационной анестезией проведён тщательный кюретаж лунки, лунка промыта растворами антисептиков. В лунку уложена турунда с йодоформом.

На 3-и сутки состояние пациентки улучшается, боли стихают, но остаются. Гиперемия мягких тканей в области лунки 48-го зуба уменьшается. Пациентка находилась под наблюдением 12 суток, лишь на 7–8-е сутки после смены йодоформной турунды ввиду ее загрязненности боли в области лунки 48-го зуба прекратились, гиперемия мягких тканей и воспалительные явления значительно уменьшились. Турунда начала высвобождаться. К концу 2-й недели лечение было завершено.

Во 2-й группе (10 чел.) пациентов мы применили комбинацию мази Метилурацил с сухим йодоформом в соотношении 1:1 на гемостатической губке после тщательного кюретажа с промыванием раствором $KMnO_4$ и высушиванием лунки. Сроки обращения пациентов роли

не играли и были как и в первой группе от одних до 4-х суток. Пациенты 2-й группы вызывались на осмотр в те же сроки: 3-и сутки, 7-е сутки, 2 недели.

Во 2-й группе отмечено, что на 3-и сутки болевые ощущения отмечены только у 3 (30 %) пациентов. Воспалительные явления начали стихать уже на этом этапе.

Отмечено, что на 7-е сутки жалобы отсутствовали. Лунки сокращались, видимых воспалительных явлений не было. Гемостатическая губка, пропитанная метилурацилом и йодоформом меняется в размерах в сторону уменьшения, становится прикреплённой к краям лунки, как бы “врастает в лунку”. Посещение заканчивается после промывания и высушивания верхней части лунки заполнением недостающей части дополнительной губкой, пропитанной также метилурацилом и йодоформом в соотношении 1:1.

Выздоровление пациентов 2-й группы отмечено на 8–9-е сутки от начала лечения, когда клинически полностью стихали воспалительные явления, лунка гранулировалась и сокращалась до обычных размеров.

Клинический пример

Пациент К., 2003 года рождения обратился на удаление 38-го зуба.

Жалобы: при обращении с жалобой на боли в области 38-го зуба наблюдается отёк мягких тканей в щёчной области слева. Ограниченное и болезненное открывание рта, боли при глотании. Плохой сон и аппетит.

Из анамнеза: со слов больного, 3 дня назад после переохлаждения заболел 38-й зуб, на следующий день появился отёк мягких тканей в области щеки слева, ограничилось открывание рта. Самостоятельно начал принимать антибиотик (амоксциллин 500 мг) по 1 таблетке 2 раза в день, но особого эффекта это не принесло.

При осмотре лица отмечается коллатеральный отёк мягких тканей в щёчной области слева, кожа над отёком в цвете не изменена, в складку берётся, пальпаторно болезненна. Открывание рта ограничено до 4,0 см, болезненно. Слизистая оболочка в области 38-го зуба отёчная гиперемированная. 38-й зуб на 1/2 прикрыт слизистым капюшоном, из-под которого выделяется гной. На представленной ортопантомограмме

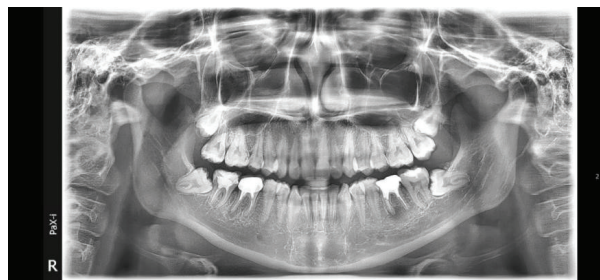


Рисунок 1 – Ортопантомограмма пациента К.

38-й зуб ретинирован и дистопирован в медиальную сторону (рисунок 1).

Диагноз: Ретенция и дистопия 38-го зуба, осложненные острым гнойным перикоронаритом 38-го зуба.

Больному предложена операция – удаление 38-го зуба и периостеотомия, согласие больного на операцию получено.

После мандибулярной и инфильтрационной анестезии Sol Septonest 4%-м – 3,0 мл была произведена периостеотомия вместе с иссечением “капюшона”, коронка 38-го зуба открыта, получен гной, рана промыта растворами антисептиков. Далее, с помощью бормашины и с орошением физиологическим раствором 38-й зуб освобождён от кости, также спилена коронковая часть 38-го зуба. С помощью прямого элеватора 38-й зуб извлечён из лунки, рана промыта растворами антисептиков, высушена. В лунке оставлена гемостатическая губка с йодоформом и метилурациловой мазью в соотношении 1:1.

При осмотре на 3-и сутки боли в области 38-го зуба и нижней челюсти сохранились незначительно. Воспалительные явления уменьшились. Губка в лунке уменьшилась за счет прикрепления и “врастания” в кость на 1/3. После промывания и высушивания свободной части лунки произведено заполнение дополнительно губкой, пропитанной также метилурацилом и йодоформом в соотношении 1:1 (рисунок 2).

На 7-е сутки жалоб у больного нет. Воспалительные явления практически стихли. Лунка значительно сократилась. Через 8 суток лунка сократилась до обычных размеров без воспалительных явлений.

Таким образом, механизм заживления лунки после перенесения альвеолита в 1-й и 2-й группах оказались разными. Так, в 1-й группе,

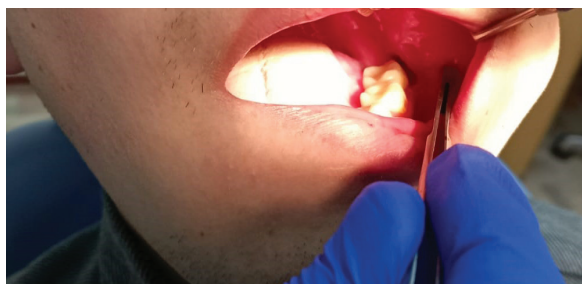

Рисунок 2 – Фото пациента К. на 5-е сутки после применения гемостатической губки с йодоформом и метилурациловой мазью

где применялась йодоформная турунда, заживление шло по пути образования грануляций из-за непосредственного раздражающего воздействия йодоформа, который вызывает рост грануляций. Сроки созревания грануляций отмечены не менее 2-х недель, а последующая эпителизация лунки занимает ещё срок до 10 дней, т. е. полное заживление лунки после альвеолита составляет не меньше месяца.

В сравнении с ним во 2-й группе, где для лечения альвеолита применялась гемостатическая губка, пропитанная метилурациловой мазью и йодоформом в соотношении 1:1, механизм заживления лунки имел характер заместительной терапии. Гемостатическая губка, пропитанная метилурацилом и йодоформом, помещённая в чистую рану, как бы прикрепляется к краям лунки, своего рода “врастает” в лунку, из-за чего уменьшается в размерах к 3-му дню и требует дополнительного добавления материала в верх-

нюю часть лунки. При этом воспалительные явления во 2-й группе стихали раньше, чем в 1-й: на 7-е сутки их практически нет, а заживление лунки происходит на 8–9-е сутки. Эпителизация идет в обычные сроки до 10 дней и, в целом, сроки лечения составляют 19–20 дней от начала лечения альвеолита, т. е. сокращение сроков лечения уменьшается не менее чем на 10 дней.

Поступила: 22.02.24; рецензирована: 11.03.24;
принята: 13.03.24.

Литература

1. *Беланов Г.Н.* Комплексное лечение больных альвеолитами с использованием биогенных материалов с антимикробным эффектом: дис. ... канд. мед. наук / Г.Н. Беланов. Самара, 2009. 135 с.
2. *Пономарев В.Н.* Оптимизация методов профилактики и лечения альвеолита: дис. ... канд. мед. наук / В.Н. Пономарев. Уфа, 2009. 126 с.
3. *Кулаева Е.С.* Лечение альвеолита с использованием низкоинтенсивного лазерного излучения и современных фармакологических препаратов: дис. ... канд. мед. наук / Е.С. Кулаева. Тверь, 2019. 148 с.
4. *Нонева Н.О.* Обоснование применения новых антисептических средств для профилактики и лечения альвеолита: дис. ... канд. мед. наук / Н.О. Нонева. Одесса, 2009. 115 с.
5. *Морозов М.Б.* Реабилитация больных после операции сложного удаления зубов: дис. ... канд. мед. наук / М.Б. Морозов. М., 2011. 25 с.