

УДК 616.131-005.6

## СОВРЕМЕННЫЕ ПОДХОДЫ К ДИАГНОСТИКЕ И ВЕДЕНИЮ БОЛЬНЫХ С ТРОМБОЭМБОЛИЕЙ ЛЕГОЧНОЙ АРТЕРИИ

Т.М. Мураталиев, З.Т. Раджапова, В.К. Звенцова, Ю.Н. Неклюдова, А.А. Окунова

Приведены особенности современных подходов к диагностике и ведению больных с тромбоэмболией легочной артерии.

Ключевые слова: тромбоэмболия легочной артерии; диагностика; лечение.

## MODERN APPROACHES TO THE DIAGNOSIS AND MANAGEMENT PATIENTS WITH PULMONARY EMBOLISM

T.M. Murataliev, Z.T. Radzhapova, V.K. Zventsova, Yu.N. Neklyudova, A.A. Okunova

The paper presents features of the modern approaches to the diagnosis and management patients with pulmonary embolism.

Keywords: pulmonary embolism; diagnosis; treatment.

**Актуальность** проблемы тромбоэмболии легочной артерии (ТЭЛА) связана не только с высокой распространенностью (100–200 на 100 тыс. населения в год), смертностью (30 %), но и с полиморфной клинической картиной и, как следствие, с трудностями в постановке диагноза [1, 2]. Кроме того, отмечается высокая инвалидизация больных, связанная с постэмболическими осложнениями, такими как инфарктная пневмония и хроническая тромбоэмболическая легочная гипертензия [3, 4].

Применение на практике новых рекомендаций по диагностике и лечению ТЭЛА [5], несомненно, окажет значимую роль в снижении инвалидизации и смертности населения.

Тромбоэмболия легочной артерии – одна из форм венозного тромбоэмболизма (ВТЭ), развившаяся в результате обструкции главного ствола легочной артерии или одной из ее ветвей вследствие миграции тромба/эмбола из сосудов венозной системы большого круга кровообращения или правых

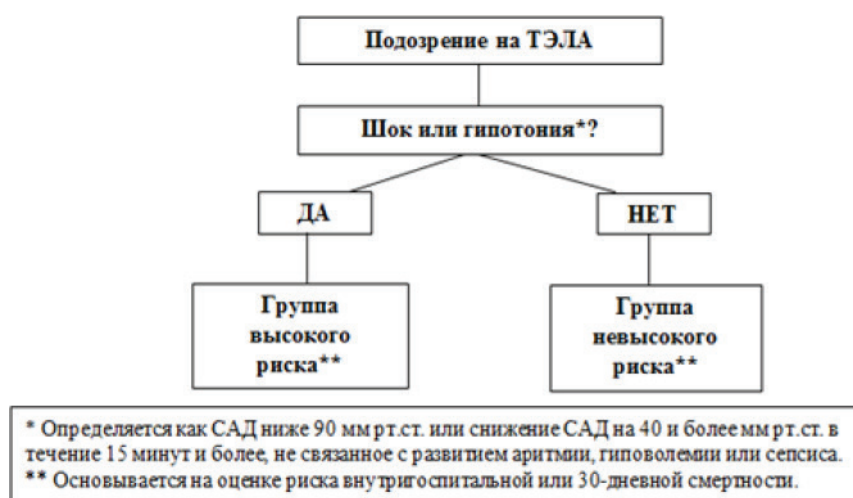


Рисунок 1 – Первоначальная стратификация риска больных с ТЭЛА

Таблица 1 – Категории факторов риска развития ТЭЛА

Значимые риск-факторы (отношение шансов > 10)	Умеренные риск-факторы (отношение шансов 2–9)	Менее значимые риск-факторы (отношение шансов менее 2)
<ul style="list-style-type: none"> <li>● Госпитализация по поводу декомпенсации ХСН, фибрилляции/трепетания предсердий в течение последних 3 мес.</li> <li>● Острый инфаркт миокарда в течение последних 3 мес.</li> <li>● ВТЭ в анамнезе.</li> <li>● Перелом нижней конечности (шейки бедра, голени).</li> <li>● Протезирование суставов нижней конечности.</li> <li>● Большие операции.</li> <li>● Травмы (спинного мозга)</li> </ul>	<ul style="list-style-type: none"> <li>● Аутоиммунные заболевания.</li> <li>● Переливания крови, применение стимуляторов эритропоэза.</li> <li>● Центральный венозный катетер.</li> <li>● Злокачественные новообразования, химиотерапия.</li> <li>● Беременность, послеродовый период.</li> <li>● ЭКО.</li> <li>● ХСН, дыхательная недостаточность.</li> <li>● Инфекции (пневмонии, инфекции мочевых путей, ВИЧ-инфекция), воспалительные заболевания кишечника.</li> <li>● Инсульт с параличом.</li> <li>● Тромбоз поверхностных вен.</li> <li>● Пероральные контрацептивы.</li> <li>● Артроскопическая операция на коленном суставе.</li> <li>● Тромбофилии</li> </ul>	<ul style="list-style-type: none"> <li>● Постельный режим более 3 дней.</li> <li>● Сахарный диабет.</li> <li>● Артериальная гипертензия.</li> <li>● Длительная гиподинамия (поездки).</li> <li>● Лапароскопические операции.</li> <li>● Пожилой возраст.</li> <li>● Варикозное расширение вен нижних конечностей.</li> <li>● Беременность, дородовый период.</li> <li>● Ожирение</li> </ul>

Примечание: ВИЧ – вирус иммунодефицита человека; ВТЭ – венозные тромбозы; ХСН – хроническая сердечная недостаточность; ЭКО – экстракорпоральное оплодотворение.

отделов сердца, приводящая к резкому снижению кровотока в легких.

В новых рекомендациях по ТЭЛА [5] приводится ряд новых факторов риска развития ТЭЛА (таблица 1).

Предложенная European Cardiological Society клиническая классификация ТЭЛА (2014 г.) основана на быстрой клинической оценке состояния больного (рисунок 1). Данная классификация играет важную роль в определении дальнейшей тактики ведения пациента, а также прогностическую роль (уровень доказательности I, B) [5].

**Клиническая картина** ТЭЛА неспецифична и вариабельна, может протекать как бессимптомно, так и с выраженными гемодинамическими нарушениями вплоть до развития острой правожелудочковой сердечной недостаточности. ТЭЛА может маскировать плеврит, фибрилляцию предсердий и другие нарушения ритма сердца, острый коронарный синдром, острое нарушение мозгового кровообращения, пневмонию, острую дыхательную недостаточность.

Критерии диагностики ТЭЛА по Wells (2000 г.) [6] и Женевские критерии (2006 г.) [7] были модифицированы, и внедрены более упрощенные (таблица 2).

**Диагностика.** Лабораторные методы диагностики не являются специфичными. Так, в общем анализе крови может отмечаться лейкоцитоз,

а также палочкоядерный сдвиг влево, ускоренная скорость оседания эритроцитов, тромбоцитоз, указывающий на наличие риска венозных тромбозов. Что касается тропонина, то повышение его уровня является следствием повреждения кардиомиоцитов правого желудочка (ПЖ) и указывает на неблагоприятный прогноз. BNP (Brain-Natriuretic Peptide) и NT-proBNP (N-terminal pro-Brain-Natriuretic Peptide) мозговой натрийуретический пептид и его предшественник повышаются при повышенной нагрузке на ПЖ, однако нормальный его уровень не исключает вероятности наличия ТЭЛА. D-димер (продукт деградации перекрестно-связанного фибрина) повышается в крови у 95 % больных с ТЭЛА, однако является неспецифичным в связи с тем, что может быть повышен и при других тромботических состояниях. В оценке наличия у больного дефицита факторов гемостаза особенно важно исследование свертывающей системы крови.

#### **Инструментальные методы исследования.**

На электрокардиограмме отмечаются изменения, указывающие на перегрузку правых отделов сердца. Проведение эхокардиографии (ЭхоКГ) позволяет обнаружить признаки перегрузки ПЖ объемом и давлением, а также дисфункции ПЖ, легочной гипертензии. В особых клинических ситуациях более целесообразно выполнение чреспищеводной ЭхоКГ, позволяющей визуализировать тромбы в правом предсердии, эмболы ствола

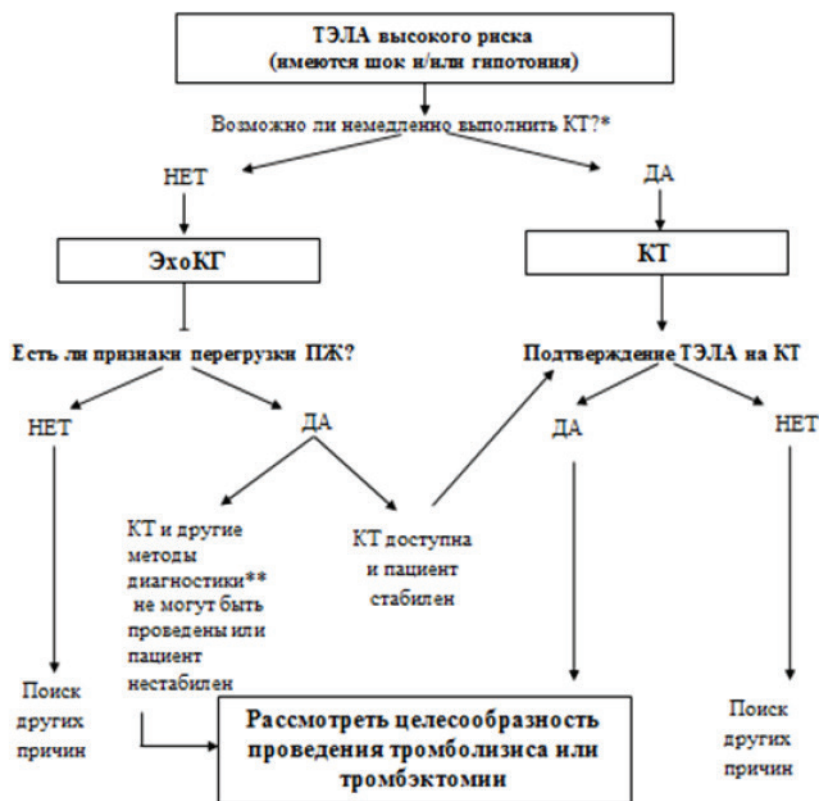
Таблица 2 – Шкала оценки вероятности ТЭЛА

Критерии диагностики по Wells	Оригинальная шкала (баллы)	Модифицированная шкала Wells (баллы)
ТЭЛА в анамнезе или ТГВ	1,5	1
ЧСС более 100 уд/мин	1,5	1
Хирургическое вмешательство или иммобилизация в течение последних 4 недель	1,5	1
Кровохарканье	1	1
Рак	1	1
Клинические признаки ТГВ	3	1
Альтернативный диагноз менее вероятен, чем ТЭЛА	3	1
Вероятность ТЭЛА (3 градации)		
Низкая	0-1	-
Умеренная	2-6	-
Высокая	≥7	-
Вероятность ТЭЛА (2 градации)		
ТЭЛА менее вероятна	0-4	0-1
ТЭЛА более вероятна	≥5	≥2
Женевские критерии	Оригинальная шкала (баллы)	Модифицированная Женевская шкала (баллы)
ТЭЛА в анамнезе или ТГВ	3	1
ЧСС 75–94 уд/мин	3	1
ЧСС ≥ 95 уд/мин	5	2
Хирургическое вмешательство или переломы в течение последнего мес.	2	1
Кровохарканье	2	1
Рак	2	1
Односторонняя боль в нижней конечности	3	1
Боль в нижней конечности при пальпации и отечность	4	1
Возраст старше 65 лет	1	1
Вероятность ТЭЛА (3 градации)		
Низкая	0-3	0–1
Умеренная	4–10	2–4
Высокая	≥ 11	≥ 5
Вероятность ТЭЛА (2 градации)		
ТЭЛА менее вероятна	0–5	0–2
ТЭЛА более вероятна	≥ 6	≥ 3

Примечание: ТЭЛА – тромбоэмболия легочной артерии; ТГВ – тромбоз глубоких вен; ЧСС – частота сердечных сокращений.

легочной артерии (II b, C). Следует отметить, что рентгенография органов грудной клетки в настоящее время в алгоритмах диагностики ТЭЛА отсутствует в связи с тем, что является низкочувствительным и неспецифичным методом исследования при ТЭЛА. Ультразвуковая доплерография сосудов нижних конечностей с высокой чувствительностью и специфичностью позволяет визуализировать тромбы в сосудах нижних конечностей, определить источник тромбоэмболии, выявить варикозно расширенные вены нижних конечностей,

определить размеры тромбов, в том числе флотирующих. Вентиляционно-перфузионная сцинтиграфия легких характеризуется сегментарным отсутствием кровотока в легких (IIa, B), не сопровождающимся изменениями вентиляции в данном сегменте. Спиральная компьютерная томография (СКТ) легких, нижних конечностей с контрастированием сосудов позволяет получить данные о состоянии легочной ткани, а также визуализировать наличие эмбола в легочных артериях. Проведение экстренной СКТ показано при подозрении на ТЭ-



\* Возможность проведения КТ определяется не только ее доступностью, но и состоянием пациента — если он нестабилен, его обследование должно ограничиться методами, позволяющими проводить диагностику у постели больного.

\*\* При наличии ЭхоКГ-признаков перегрузки ПЖ диагноз ТЭЛА могут подтвердить СКТ, чреспищеводная ЭхоКГ; большое значение имеет также выявление ТГВ (венозная компрессионная ультрасонография).

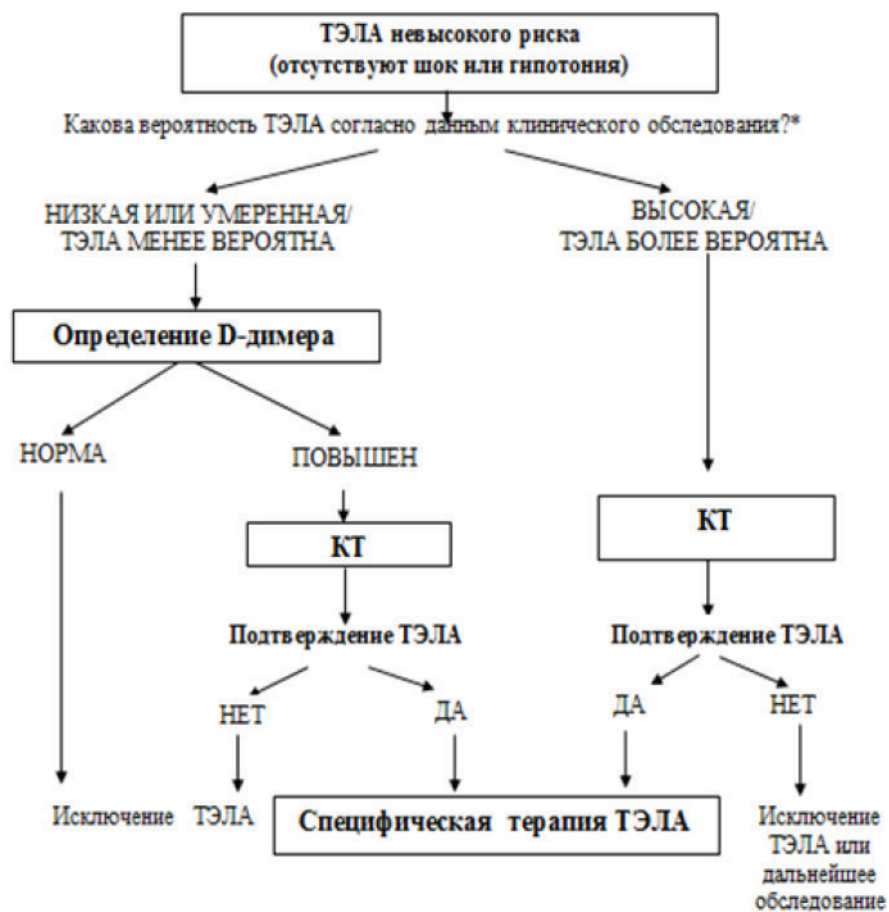
Примечания: ТЭЛА — тромбоз легочной артерии, СКТ — спиральная компьютерная томография, ПЖ — правый желудочек, ЭхоКГ — эхокардиография.

Рисунок 2 – Алгоритм обследования больных с подозрением на ТЭЛА высокого риска

ЛА у групп высокого риска (I, C). Ангиопульмонография является “золотым стандартом” и может быть рекомендована больным при несоответствии данных клинического обследования с результатами неинвазивных методов исследований (II b, C). При этом отмечается “ампутация” сосуда, либо дефект наполнения в его просвете.

**Стратификация риска и алгоритм диагностики ТЭЛА.** Недавно проведенные исследования показали важную роль в снижении смертности и осложнений ТЭЛА использования диагностического алгоритма в качестве инструмента, позволяющего не только своевременно поставить диагноз ТЭЛА, но и оказать неотложную помощь. Далее представлен алгоритм обследования больных с подозрением на ТЭЛА лиц высокого (рисунок 2) и невысокого риска (рисунок 3).

**Лечение.** Учитывая высокий риск смерти больных ТЭЛА от острой правожелудочковой сердечной недостаточности, основными лечебными мероприятиями являются гемодинамическая и респираторная поддержка, реперфузия, а также антикоагулянтная терапия. Как было сказано выше, существенную роль в выборе лечения определяет оценка риска ТЭЛА. Так, при ТЭЛА высокого риска в связи с высоким риском быстрого развития угрожающих жизни осложнений необходима госпитализация в отделение интенсивной терапии. Немедленно должна быть начата антикоагулянтная терапия нефракционированным гепарином (НФГ) (I, A). С целью профилактики прогрессирования ПЖ недостаточности необходимо устранить системную гипотонию, при этом рекомендуются вазопрессорные препараты (I, C). У пациентов



\* По шкале Wells или Женевской шкале (см. табл 3).

Примечание: ТЭЛА – тромбоэмболия легочной артерии, КТ – компьютерная томография.

Рисунок 3 – Алгоритм обследования больных с подозрением на ТЭЛА невысокого риска

с низким сердечным выбросом и нормальным артериальным давлением могут быть использованы добутамин и допамин (IIIa, B). При этом агрессивная инфузионная терапия не рекомендована (III, B). При гипоксемии необходимо проведение оксигенотерапии (I, C).

При наличии кардиогенного шока и/или артериальной гипотонии показана тромболитическая терапия (ТЛТ) (I, A). Альтернативным методом реперфузии при наличии абсолютных противопоказаний к ТЛТ или при ее неэффективности является хирургическая эмболэктомия (I, C), также возможно проведение чрескожной катетерной эмболэктомии или фрагментации тромба (IIIb, C).

Лечение ТЭЛА невысокого риска включает антикоагулянтную терапию, начатую немедленно (I, C). Предпочтительным антикоагулянтом рекомендуется препарат группы низкомолекулярных гепаринов (НМГ) или фондапаринукс (I, A), при

высоком риске геморрагических осложнений, тяжелой почечной недостаточности – НФГ (I, C). Продолжительность антикоагулянтной терапии НФГ, НМГ или фондапаринуксом должна быть не менее 5 дней. Замена на антагонист витамина К может быть только по достижении целевого международного нормализованного отношения и поддержания его как минимум в течение 2 дней (I, C). ТЛТ не рекомендована, однако она может быть целесообразна у некоторых пациентов с умеренным риском (IIIb, B). ТЛТ не показана больным с низким риском ТЭЛА (III, B).

Хирургическая эмболэктомия показана при гемодинамически нестабильном состоянии больных, которым противопоказана тромболитическая терапия, а также при неэффективности ранее проведенного тромболизиса. Альтернативными методами реперфузии являются селективный катетерный тромболизис, чрескожная эмболэктомия

с помощью катетера, аспирация или фрагментация тромба, а также ротационная тромбэктомия. Доказательная база по этим вмешательствам на сегодняшний день пока ограничена, однако проводимые нерандомизированные исследования доказали высокую эффективность катетерных методик. Установка кава-фильтров показана пациентам, имеющим абсолютные противопоказания к ТЛТ, а также при отсутствии эффекта адекватной проводимой антикоагулянтной терапии у больных с часто рецидивирующей ТЭЛА (IIa, C). Следует подчеркнуть, что рутинная установка кава-фильтров у больных с ТЭЛА не рекомендуется (III, A).

Таким образом, создание более упрощенных алгоритмов диагностики и лечения ТЭЛА, а также их использование в реальной клинической практике позволит успешно не только своевременно поставить диагноз, но и оказать неотложную помощь пациентам с ТЭЛА.

#### Литература

1. Heit J.A. The epidemiology of venous thromboembolism in the community // *Arterioscler Thromb Vasc Biol.* 2008. Vol. 28 (3). P. 370–372.
2. Cohen A.T., Agnelli G., Anderson F.A., Arcelus J.I. et al. Venous thromboembolism (VTE) in Europe. The number of VTE events and associated morbidity and mortality // *Thromb Haemost.* 2007. Vol. 98 (4). P. 756–764.
3. Klok F.A., van Kralingen K.W., van Dijk A.P., Heyning F.H. et al. Quality of life in long-term survivors of acute pulmonary embolism // *Chest.* 2010. Vol. 138 (6). P. 1432–1440.
4. Condliffe R., Kiely D.G., Gibbs J.S., Corris P.A. et al. Prognostic and aetiological factors in chronic thromboembolic pulmonary hypertension // *Eur Respir J.* 2009. Vol. 33 (2). P. 332–338.
5. 2014 ESC Guidelines on the diagnosis and management of acute pulmonary embolism: The Task Force for the Diagnosis and Management of Acute Pulmonary Embolism of the European Society of Cardiology (ESC) Endorsed by the European Respiratory Society (ERS) / S.V. Konstantinides, A. Torbicki, G. Agnelli, N. Danchin et al. // *Eur Heart J.* 2014. Vol. 35 (43). P. 3033–3069.
6. Gibson N.S., Sohne M., Kruip M.J., Tick L.W. et al. Further validation and simplification of the Wells clinical decision rule in pulmonary embolism // *Thromb Haemost.* 2008. Vol. 99 (1). P. 229–234.
7. Le Gal G., Righini M., Roy P.M., Sanchez O. et al. Prediction of pulmonary embolism in the emergency department: the revised Geneva score // *Ann Intern Med.* 2006. Vol. 144 (3). P. 165–171.